



RCOE

CIRUGÍA BUCAL

Tratamiento de un quiste radicular. Quistectomía, apicectomías de los dientes afectados y regeneración ósea guiada

Caamaño Martínez D, et al.

ORTODONCIA

¿Existe relación entre el crecimiento y desarrollo del maxilar superior y la salud humana? Punto de vista estomatológico

Mas Bermejo C, et al.

CIRUGÍA BUCAL

Indicaciones de la coronectomía en la exodoncia de terceros molares inferiores incluidos. A propósito de un caso

Martínez Pillado A, et al.



730

EDITORIAL

731

CIRUGÍA BUCAL

TRATAMIENTO DE UN QUISTE RADICULAR. QUISTECTOMÍA, APICECTOMÍAS DE LOS DIENTES AFECTADOS Y REGENERACIÓN ÓSEA GUIADA

Dr. Caamaño D, et al.

738

ORTODONCIA

¿EXISTE RELACIÓN ENTRE EL CRECIMIENTO Y DESARROLLO DEL MAXILAR SUPERIOR Y LA SALUD HUMANA? PUNTO DE VISTA ESTOMATOLÓGICO

Dr. Carlos Mas Bermejo, et al

751

CIRUGÍA BUCAL

INDICACIONES DE LA CORONECTOMÍA EN LA EXODONCIA DE TERCEROS MOLARES INFERIORES INCLUIDOS. A PROPÓSITO DE UN CASO

Dra. Martínez Pillado A, et al

755

AGENDA

COMITÉ EDITORIAL

Director

Dr. José M^a Suárez Quintanilla

Director adjunto

Dr. Ignacio García-Moris García

Dra. María Dolores Ceperuelo Sánchez

Subdirectores

Dr. Juan Manuel Aragonese Lamas

Dr. Andrés Blanco Carrión

Dr. Manuel Bravo Pérez

Dr. Esteban Brau Aguadé

Dr. José Luis Calvo Guirado

Directores asociados

Dr. Luis Alberto Bravo González

Dr. Pedro Bullón Fernández

Dr. Pablo Castelo Baz

Dr. Vicente Faus Matoses

Dr. Jaime Gil Lozano

Dr. Gonzalo Hernández Vallejo

Dr. José Luis de la Hoz Aizpurúa

Dr. Pedro Infante Cossío

Dra. Paloma Planells del Pozo

Dr. Juan Carlos Rivero Lesmes

Dra. María Jesús Suárez García

Dra. Inmaculada Tomás Carmona

Dra. María Núñez Otero

Dra. Karen Rodríguez Pena

Director asociado y revisor

Dr. Luciano Mallo Pérez

DIRECCIÓN Y REDACCIÓN

ILUSTRE CONSEJO GENERAL DE COLEGIOS
DE ODONTÓLOGOS Y ESTOMATÓLOGOS DE
ESPAÑA

Calle Alcalá, 79 2º 28009 MADRID

Tel. 91 426 44 10 • Fax: 91 577 06 39

E-mail: prensa@consejodentistas.es

COMITÉ EJECUTIVO

Presidente: Dr. Óscar Castro Reino

Vicepresidente: Dr. Francisco J. García Lorente

Secretaria: Dra. Agurtzane Meruelo Conde

Tesorero: Dr. Joaquín de Dios Varillas

Vicesecretario y Vicesororero:

Dr. Joan Carrera Guui

Vocal 1º: Dra. Concepción M. León Martínez

Vocal 2º: Dr. Víctor Zurita Clariana

Vocal 3º: Dra. María Núñez Otero

Vocal 4º: Dr. Ignacio García-Moris García

Vocales supernumerarios

Dr. Luis Rasal Ortigas

Dr. Miguel Ángel López-Andrade Jurado

Dr. Ángel Carrero Vázquez

Dr. Juan Manuel Acuña Pedrosa

Presidente del Comité

Central de Ética

Dr. Bernardo Perea Pérez.

Presidentes Colegios Oficiales

Dr. José M^a Suárez Quintanilla (*A Coruña*)

Dra. Carmen López Díaz (*Álava*)

Dr. Carlos Martínez López-Picazo (*Albacete*)

Dr. José Luis Rocamora Valero (*Alicante*)

Dr. Jaime Alfonso Maza (*Aragón*)

Dra. Sonia Berbel Salvador (*Almería*)

Dr. Jesús Frieyro González (*Asturias*)

Dr. Ignacio García-Moris García (*Baleares*)

Dr. Ángel Carrero Vázquez (*Cádiz*)

Dr. José del Piñal Matorras (*Cantabria*)

Dra. Salomé García Monfort (*Castellón*)

Dra. María José Guerrero Torres (*Cataluña*)

Dr. Antonio Díaz Marín (*Ceuta*)

Dr. Federico Esparza Díaz (*Córdoba*)

Dra. María Paz Moro Velasco (*Extremadura*)

Dr. Francisco Javier Fernández Parra
(*Granada*)

Dra. Nina Camborda Coll (*Gipuzkoa*)

Dr. Víctor Manuel Núñez Rubio (*Huelva*)

Dr. Jacobo Quintas Hijós (*Huesca*)

Dra. Francisca Perálvarez Aguilera (*Jaén*)

Dr. Antonio Tamayo Paniego (*La Rioja*)

Dr. Francisco Juan Cabrera Panasco

(*Las Palmas*)

Dr. Francisco José García Lorente (*León*)

Dra. María Núñez Otero (*Lugo*)

Dra. María Sol Ucha Domingo

(*I Región. Madrid*)

Dr. Daniel Navas Lavado (*Málaga*)

Dra. Carolina Escudero Garnica (*Melilla*)

Dr. Pedro Caballero Guerrero (*Murcia*)

Dra. Carmen Keogh de Pablos (*Navarra*)

Dra. Raquel Piñón Fernández (*Ourense*)

Dra. Adriana Marcela Sanz Marchena

(*XI Región. Pontevedra*)

Dr. Álvaro Alonso Hernández. (*Salamanca*)

Dr. Anselmo Luis Mesa Acosta (*Segovia*)

Dr. Rafael Flores Ruiz (*Sevilla*)

Dra. Concepción M. León Martínez

(*Tenerife*)

Dra. Patricia Valls Meyer-Thor Straten

(*Valencia*)

Dr. Víctor Zurita Clariana (*VIII Región.*

Valladolid)

Dra. Agurtzane Meruelo Conde (*Vizcaya*)

Edición y publicidad:

Grupo ICM de Comunicación

Avda. de San Luis, 47

Tel.: 91 766 99 34 Fax: 91 766 32 65

www.grupoicm.es

Publicidad: M^a del Carmen García Martín

Teléfono: 675 917 758

carmengm@grupoicm.es

SopORTE Válido: n° 40/03-R-CM

ISSN 11-38-123X

Reservados todos los derechos. El contenido de la presente publicación no puede reproducirse o transmitirse por ningún procedimiento electrónico o mecánico, incluyendo fotocopia, grabación magnética o cualquier almacenamiento de información y sistema de recuperación sin el previo permiso escrito del editor.

Periodicidad: Trimestral

Indexada en: IME/Índice Médico Español. Current Titles in Destistry, publicación del Royal College Library-Dinamarca. IBES/Índice Bibliográfico Español en Ciencias de la Salud.

PRESIDENTES DE LAS SOCIEDADES CIENTÍFICAS

Asociación de Anomalías
y Malformaciones Dentofaciales
Dr. Jesús Fernández Sánchez

Asociación Española de
Endodoncia
Dr. José M^a Aranguren Cangas

Asociación Iberoamericana
de Ortodontistas
Dr. Enrique Solano Reina

Club Internacional de
Rehabilitación Neuro-Oclusal/
Asociación Española Pedro Planas
Dr. Carlos de Salvador Planas

Sociedad Científica de Odontología
Implantológica
Dr. Jordi Gargallo Albiol

Sociedad Española de Analgesia
y Sedación en Odontología
Dra. M^a Carmen Gascó García

Sociedad Española de Cirugía
Bucal
Dr. Agurne Uribarri Etxebarria

Sociedad Española de Cirugía Oral
y Maxilofacial y de Cabeza y Cuello
Dr. José L. Cebrián Carretero

Sociedad Española de Disfunción
Craneomandibular y Dolor
Orofacial
Dr. Juan Manuel Prieto Setién

Sociedad Española de
Epidemiología y Salud Pública Oral
Dr. Verónica Ausina Márquez

Sociedad Española para el Estudio
de los Materiales Odontológicos
Dr. Juan Carlos Pérez Calvo

Sociedad Española de Gerencia
y Gestión Odontológica
Dr. Primitivo Roig Jornet

Sociedad Española de
Gerodontología
Dr. José M^a Martínez González

Sociedad Española de Láser
y Fototerapia en Odontología
Dra. María J. Pérez Rodríguez

Sociedad Española de Medicina
Dental del Sueño
Dr. Patricia Fernández Sanjuán

Sociedad Española de Odontología
Digital y Nuevas Tecnologías
Dr. Mitchel Chávez Gatty

Sociedad Española
de Medicina Oral
Dr. Andrés Blanco Carrión

Sociedad Española de Odontología
y Estomatología
Dra. Rosa Marco Millán

Sociedad Española
Odontostomatológica
de Implantes
Dr. José López López

Sociedad Española de
Odontostomatología para
Pacientes con Necesidades
Especiales
Dr. Lizett Castellano Cosano

Sociedad Española de Odontología
Conservadora y Estética
Dr. Francesc Abella Sans

Sociedad Española de Odontología
Infantil Integrada
Dr. Virginia Franco Varas

Sociedad Española de Odontología
Mínimamente Invasiva
Dr. Ana Herrero de la Torre

Sociedad Española de
Odontopediatría
Dr. Miguel Hernández Juyol

Sociedad Española de Ortodoncia
y Ortopedia Dentofacial
Dr. Juan Carlos Pérez Varela

Sociedad Española de
Ozonoterapia
Dr. José Baeza Noci

Sociedad Española de Periodoncia
y Osteointegración
Dr. José Nart Molina

Sociedad Española de Prótesis
Estomatológica y Estética
Dr. Guillermo Pradiés Ramiro

Sociedad Española de Odontología
del Deporte
Dr. Manuel Máiquez Gosálvez

Sociedad Española de
Armonización Orofacial
**Dr. Esther Hernández-Pacheco
Camarero**

ASESORES CIENTÍFICOS

Dr. Julio Acero Sanz

Dra. M^a Teresa Arias Moliz

Dr. Lorenzo Arriba de la Fuente

Dra. Verónica Ausina Márquez

Dra. Adela Baca García

Dr. Andrés Blanco Carrión

Dr. Javier Cortés Martinicorena

Dr. Fernando Espín Gálvez

Dr. José Antonio Gil Montoya

Dr. Gerardo Gómez Moreno

Dra. Gladys Gómez Santos

Dr. Ángel-Miguel González Sanz

Dra. Cristina Hita Iglesias

Dra. Yolanda Jiménez Soriano

Dra. M^a Carmen Llana Puy

Dr. José López López

Dra. Rosa M^a López-Pintor Muñoz

Dr. Antonio López Sánchez

Dr. Rafael Martínez de Fuentes

Dra. Isabel Martínez Lizán

Dr. Ángel Martínez Sauquillo

Dr. Javier Montero Martín

Dr. Blas Noguero Rodríguez

Dr. José Vicente Ríos Santos

Dra. M^a Luisa Somacarrera Pérez

Dra. Inmaculada Tomás Carmona

UNA MINISTRA QUE NO ESCUCHA, NO PUEDE ENTENDER

El Consejo General de Dentistas ha presentado las necesarias alegaciones al anteproyecto de Ley de ordenación de las profesiones sanitarias. Un documento en el que no solo se expresa la lógica preocupación e indignación de nuestros compañeros, sino que traslada la exigencia de la profesión para reclamar seguridad jurídica y respeto al marco de competencias lo que debería suponer, si la política fuese razonable, el reforzamiento de nuestra actual posición como facultativos sanitarios.

Lejos de insistir en argumentos que le competen al Consejo General, el cual no me cabe duda, ha presentado un documento sesudo, lleno de reflexiones positivas y entretelado por los numerosos asesores de alto nivel que le rodean. Creo que este editorial debe centrarse en el desbarajuste social al que nos conducen nuestros actuales gobernantes.

No hay que ser muy espabilado para saber que muchos de los actuales ministerios se encuentran dirigidos por personas mediocres, que suelen

confundir convicción y fanatismo con conocimiento, ocurrencia con decisión estratégica y reivindicación con reflexión. De hecho, asistimos a un fenómeno paradójico, porque cuanto más complejo es el sistema tecnológico, sanitario o educativo, más proliferan los líderes incapaces de comprenderlo, aunque se erigen en caudillos de sus destinos, con costosas campañas de imagen y numerosos asesores a los que se les exige un solo dato en el *curriculum*: ser más incapaces e indocumentados que el propio gerifalte.

Hasta entonces, mantengamos la calma, porque este anteproyecto no se aprobará al no contar el Gobierno con una mayoría cualificada y suficiente, pero mientras tanto, en una prueba más de su genialidad, nos mostrarán la zanahoria para que miremos hacia otro lado, convencidos de que, con sus tretas, aún son capaces de convencer a alguien.

**JOSÉ MARÍA
SUÁREZ QUINTANILLA**

Director de RCOE



Tratamiento de un quiste radicular. Quistectomía, apicectomías de los dientes afectados y regeneración ósea guiada

Caamaño D¹, Padrón N², Suárez JM³

RESUMEN

Los quistes radiculares son una de las patologías más frecuentes que nos podemos encontrar en nuestra práctica clínica diaria. En ocasiones, pueden cursar sin presentar sintomatología, afectando principalmente a los ápices de los dientes involucrados. Radiográficamente, se caracterizan por presentar una radiolucidez unilocular ovalada a nivel de la región periapical. En el caso clínico que presentamos, se describe el manejo terapéutico de un quiste radicular de grandes dimensiones presente a nivel de la región anterior de la mandíbula.

PALABRAS CLAVE: quiste radicular, apicectomía, enucleación, regeneración ósea guiada.

ABSTRACT

Radicular cysts are one of the most common pathologies we encounter in our daily clinical practice. They can sometimes be asymptomatic, primarily affecting the apices of the involved teeth. Radiographically, they are characterized by an oval, unilocular radiolucency in the periapical region. The clinical case presented here describes the therapeutic management of a large radicular cyst in the anterior region of the mandible.

KEY WORDS: radicular cyst, apicoectomy, enucleation, guided bone regeneration.

INTRODUCCIÓN

Dentro del grupo de los quistes de los maxilares, los quistes radiculares son los más comunes. Tienen su origen a partir de residuos epiteliales en el ligamento periodontal en respuesta a una infección periapical posterior a una necrosis pulpar¹.

En cuanto a su presentación clínica, aunque la mayoría de estas lesiones son asintomáticas y suelen ser detectadas de manera casual, en algunas ocasiones pueden aumentar de tamaño y provocar complicaciones como la aparición de deformidad facial, el borramiento del vestíbulo bucal, el aumento de la temperatura, fistulización, la tendencia a separar los dientes próximos o la aparición de síntomas por compresión de estructuras adyacentes. En el caso de que alguno de estos quistes se abscesifique, puede presentar una sintomatología aguda con las manifestaciones propias de una periodontitis aguda supurada².

A nivel radiográfico, aunque no siempre es posible realizar la diferenciación entre un quiste y un granuloma apical inflamatorio, los quistes suelen tener un mayor tamaño y presentar unos límites bien definidos de la lesión³. Estos quistes se presentan como secuela directa de la

periodontitis apical crónica. Si bien la prevalencia reportada de quistes que se desarrollan a partir de lesiones de periodontitis apical varía entre el 6 % y el 55 %, investigaciones basadas en cortes seriados meticulosos y criterios histopatológicos estrictos muestran que su prevalencia real es muy inferior al 20 %⁴.

Los quistes radiculares pueden tratarse con endodoncia quirúrgica, la extracción del diente problemático, enucleación con cierre primario o marsupialización y enucleación¹. En el caso clínico que presentamos, describimos el manejo terapéutico empleado en un quiste radicular de grandes dimensiones, con afectación de los cuatro incisivos inferiores, consistente en el tratamiento quirúrgico del mismo mediante su enucleación, seguido por la realización de las apicectomías y obturaciones a retro de los dientes afectados, y la posterior regeneración ósea guiada a nivel del defecto.

PRESENTACIÓN DEL CASO

Se trata de un paciente varón de 30 años que acudió a nuestra clínica presentando dolor a nivel de la región anterior de la mandíbula. En la exploración clínica, pudimos apreciar la presencia de tumefacción localizada en >>>

¹Caamaño Martínez, Domingo. Doctor en Odontología por la Universidad de Santiago de Compostela. Máster en Terapéutica Dental (USC). Especialista Universitario en Implantología Oral (USC).

²Padrón González, Natalia. Licenciada en Odontología por la Universidad de Santiago de Compostela. Postgrado en Atención Odontológica en Pacientes Especiales y Medicamento Comprometidos (USC). Diploma de Estudios Avanzados (USC).

³Suárez Quintanilla, José María. Profesor Titular de Cirugía Oral. Universidad de Santiago de Compostela.

CORRESPONDENCIA: Domingo Caamaño Martínez. C/ Santa Uxía nº 9 - 15960 Ribeira. A Coruña.

CORREO ELECTRÓNICO: domingocaamanho@gmail.com

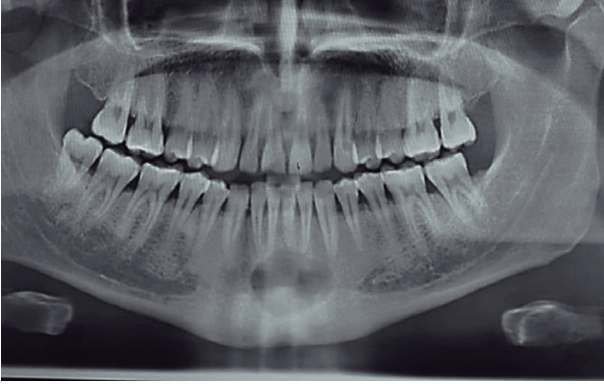


FIGURA 1

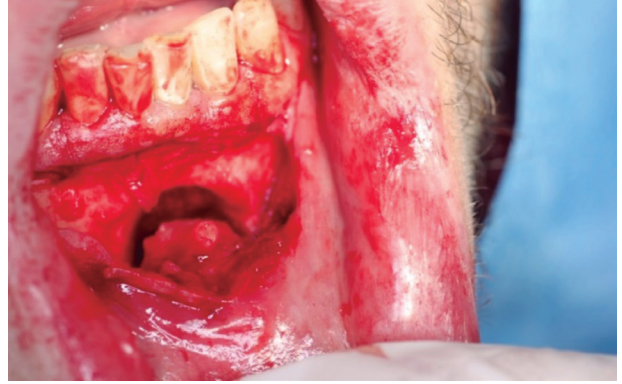

FIGURA 2

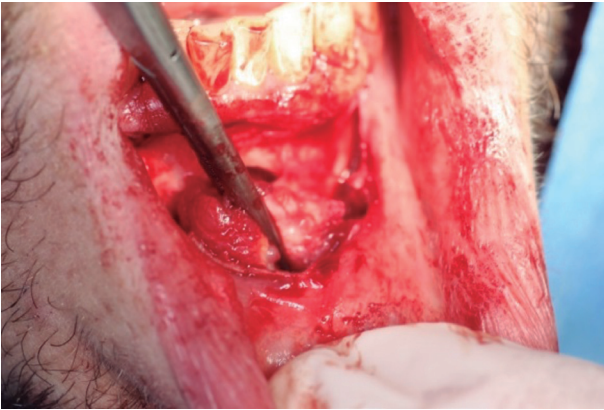


FIGURA 3

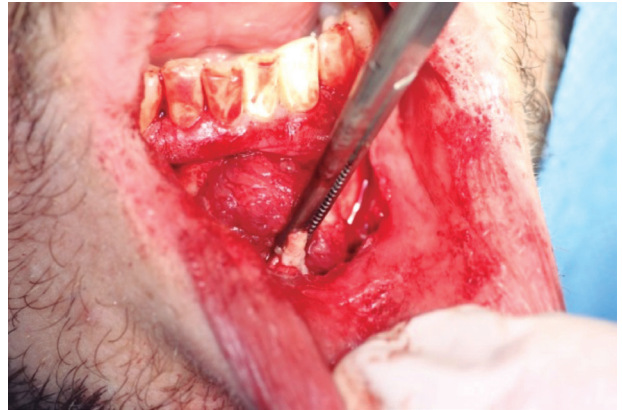


FIGURA 4

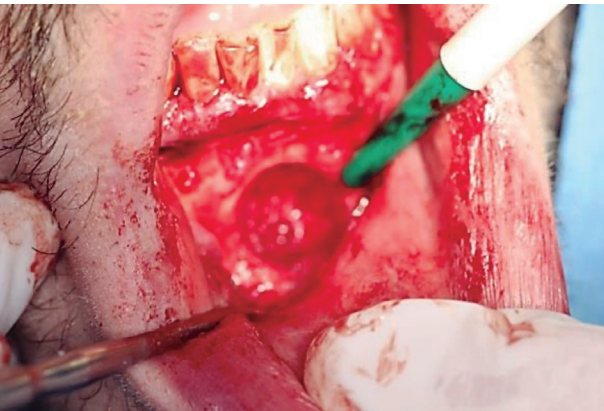


FIGURA 5

»»» dicha zona, y a la palpación se observaba la presencia de exudado que se intensificaba al realizar la tracción del labio inferior.

Se le realizó una ortopantomografía, en la que se podía observar una lesión radiolúcida ovalada de gran tamaño y con bordes bien definidos localizada en la región del mentón, envolviendo los ápices de los dientes 3.2, 3.1, 4.1, y 4.2. (Figura 1). Procedimos a la realización de las pruebas de vitalidad en dichos dientes, resultando negativas en todos ellos.

TRATAMIENTO

Basándonos en las pruebas descritas anteriormente, planificamos la realización del tratamiento endodóntico de los dientes afectados, para posteriormente proceder a la enucleación del quiste, realización de las apicectomías y la regeneración ósea guiada del defecto resultante. Tras informar al paciente sobre el plan de tratamiento planificado, obtuvimos el consentimiento informado por parte de este.

En primer lugar, realizamos el tratamiento endodóntico de los dientes 3.2, 3.1, 4.1, y 4.2. Una vez finalizado, programamos el procedimiento quirúrgico y le recetamos un antibiótico (amoxicilina /ácido clavulánico 875 mg/125 mg), un antiinflamatorio (*deflazacort* 30 mg) y un analgésico (*metamizol* 575 mg).

Tras la administración de anestesia local practicamos una incisión a nivel del fondo del vestíbulo, reflejando un colgajo mucoperióstico de espesor total, para poder lograr una correcta visualización del área a tratar. Seguidamente, mediante el empleo de un periostótomo y unas pinzas mosquitos fuimos despegando la lesión quística de las paredes óseas hasta lograr una completa excisión de la misma (Figuras 2-5). »»»

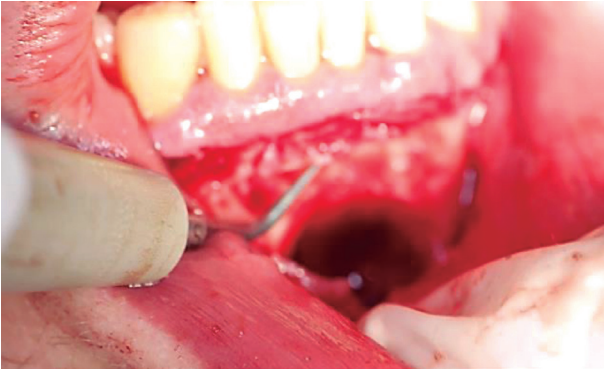


FIGURA 6

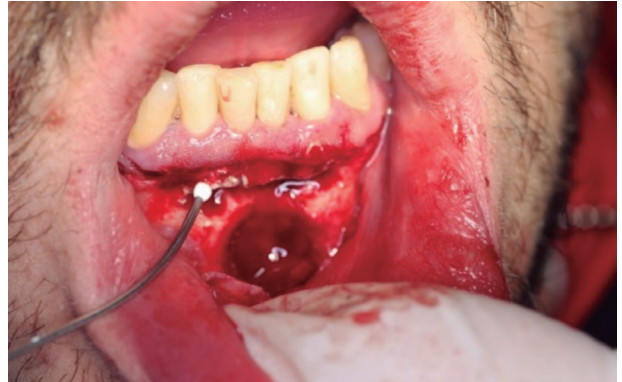

FIGURA 7

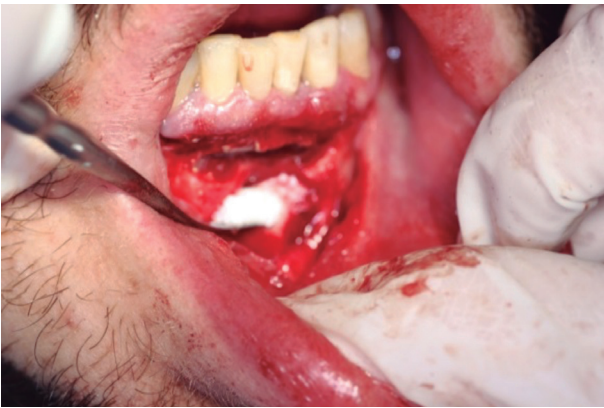


FIGURA 8

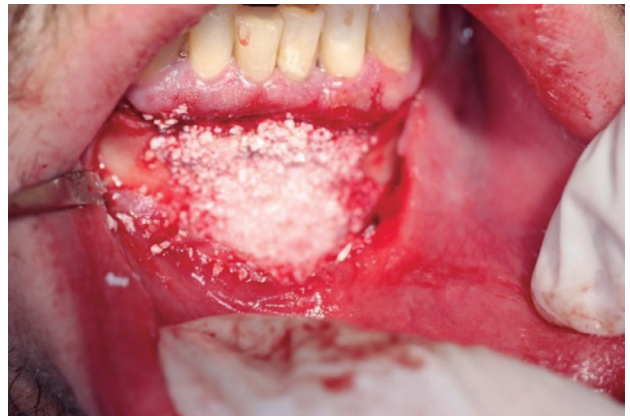

FIGURA 9

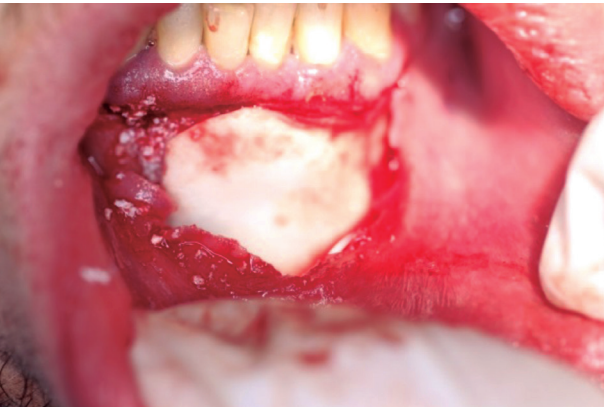

FIGURA 10

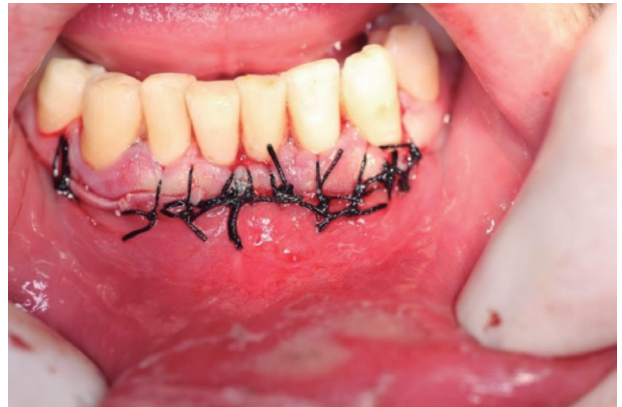

FIGURA 11

»»» A continuación, llevamos a cabo la realización de las apicectomías de los dientes afectados, practicando la resección de las raíces a unos 3 mm del ápice. Las cavidades a retro fueron realizadas mediante el empleo de ultrasonidos, y para la obturación de estas empleamos MTA (*MTA Angelus® White*) (Figuras 6 y 7). Por último, realizamos la regeneración ósea guiada en la zona del defecto, mediante la utilización de hueso

particulado y una membrana de colágeno reabsorbible, efectuando el cierre del colgajo con una sutura de seda de 3-0 (Figuras 8-11).

Se dieron instrucciones posoperatorias al paciente y se mantuvo la medicación anteriormente descrita durante siete días. El paciente fue citado después para su revisión a los 7 días, 15 días, 1 mes, 3 meses, 6 meses y 1 año. »»»

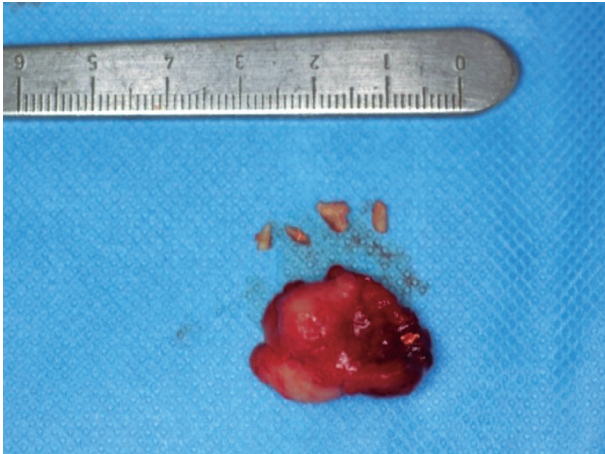

FIGURA 12

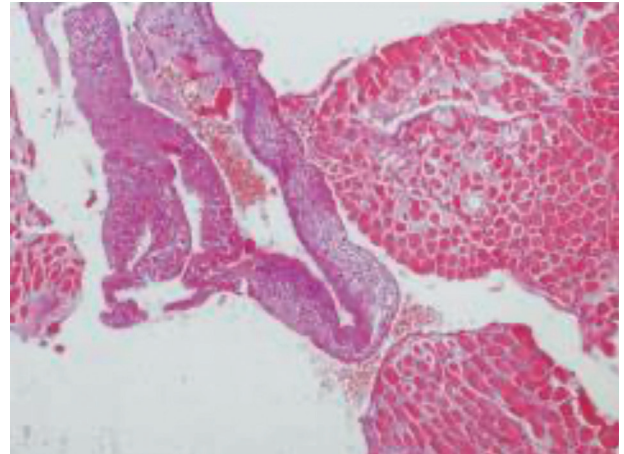


FIGURA 13

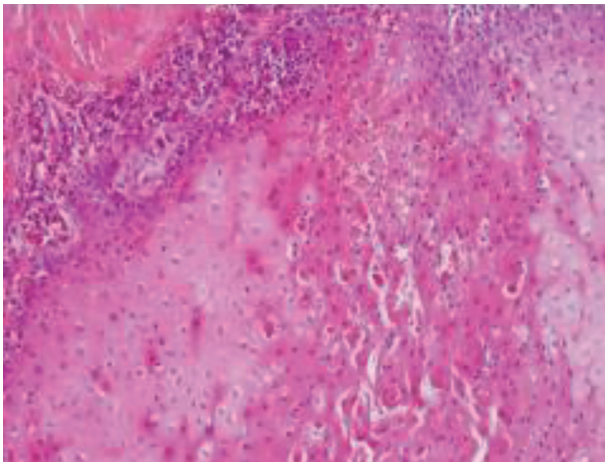


FIGURA 14

»»» Estudio histopatológico

La lesión extirpada fue enviada al laboratorio de anatomía patológica para su estudio (Figura 12). El informe histopatológico recibido confirmó el diagnóstico de lesión compatible con quiste odontogénico, detallando en su descripción macroscópica que el material remitido era un fragmento irregular de tejido que medía 2,5 x 2 cm de diámetros mayores, siendo de coloración blancogrisácea a la sección y de consistencia elástica. En su descripción microscópica, se identificó abundante tejido fibroso colagenizado, observándose en su espesor fragmentos aislados de epitelio escamoso ordenado y maduro, apreciando además moderado infiltrado inflamatorio de tipo linfoplasmocitario, así como hemosiderófagos (Figuras 13-14).

DISCUSIÓN

El quiste radicular o periapical pertenece al grupo de quistes inflamatorios según la clasificación de

quistes y tumores odontogénicos publicada por la OMS en 1992.

En cuanto a su epidemiología, decir que es el más frecuente de los quistes odontogénicos, sobre todo en varones y entre la tercera y la sexta década de la vida².

El equipo de Torres-Lagares⁴ considera que, aunque la prevalencia descrita para quistes que se desarrollan a partir de lesiones de periodontitis apical varía entre el 6 % y el 55 %, su prevalencia real es muy inferior al 20 %.

Del mismo modo, Nair⁵ afirma que a pesar de que en los últimos años varios autores han perpetuado la idea de que casi la mitad de las lesiones periapicales son quistes radiculares, la incidencia real de quistes radiculares es de tan solo alrededor del 15% de todas las lesiones periapicales.

En cuanto a la prevalencia de los quistes radiculares en ambos maxilares, hay que destacar que es del 60 % en el maxilar superior en comparación con la mandíbula⁶.

En 1980 Simon⁷ describió la existencia de dos tipos de quistes radiculares, aquellos que contienen una cavidad completamente cerrada y revestida por epitelio, y son denominados quistes radiculares verdaderos, y los quistes de bolsa periapicales, que contienen cavidades revestidas de epitelio que se abren a los conductos radiculares.

El tratamiento de este tipo de lesiones deberá ser lo más conservador posible, evitando siempre que se pueda la extracción dentaria², y va a depender de su localización, su proximidad a estructuras esenciales, la presentación clínica y el estado de salud general del paciente¹.

Existen autores que defienden la realización de un tratamiento conservador mediante el empleo de la endodoncia, pero debemos tener en consideración »»»

»»» que si se trata de un quiste de bolsa periapical puede cicatrizar con éxito, pero si es un quiste verdadero apical, presenta menos probabilidades de resolución sin tratamiento quirúrgico⁵.

Además, debemos tener en cuenta el tamaño que presenta la lesión a tratar ya que, en aquellos quistes de gran tamaño, el tratamiento endodóntico por sí solo no es eficaz y debe asociarse a una descompresión, una marsupialización o incluso a la enucleación⁸.

En una revisión de la literatura al respecto publicada por Fernandes⁹, describe que el tratamiento no quirúrgico de las lesiones periapicales ha demostrado una alta tasa de éxito, recomendando un enfoque no quirúrgico antes de recurrir a la cirugía. Afirma que las técnicas de descompresión y aspiración-irrigación pueden utilizarse cuando existe drenaje de líquido quístico de los conductos, ya que actúan disminuyendo la presión hidrostática dentro de las lesiones periapicales. En aquellos casos en que no existe drenaje de líquido de los conductos, el hidróxido de calcio o la pasta antibiótica triple pueden resultar beneficiosos, y la realización de exámenes de seguimiento periódicos son esenciales para poder supervisar la curación de las lesiones periapicales. Se recomienda el tratamiento quirúrgico en casos refractarios al tratamiento no quirúrgico, en conductos obstruidos o intransitables, y en casos donde no es posible el seguimiento a largo plazo de las lesiones periapicales.

Para Talpos-Niculescu¹⁰, las lesiones periapicales grandes de aspecto quístico responden favorablemente al tratamiento endodóntico no quirúrgico. Si bien el período de evaluación debe ser más largo considerando el manejo conservador de estos casos, las principales ventajas de la terapia endodóntica residen en los procedimientos mínimamente invasivos, con altas tasas de curación en los pacientes tratados. Las intervenciones quirúrgicas extensas son innecesarias en los casos en que el tratamiento endodóntico puede realizarse con éxito.

Otros autores realizan la enucleación asistida por endoscopia para los quistes de gran tamaño, afirmando que puede ser un método tan conservador como la marsupialización, permitiendo la preservación de importantes estructuras circundantes, con la mayor ventaja de la realización del tratamiento en un solo paso, con un período de curación reducido y una morbilidad muy baja¹¹.

En el caso que presentamos, optamos por la realización del tratamiento endodóntico de los dientes afectados y su posterior apicectomía con obturación a retro para intentar la conservación de estos. Además, debido al tamaño de la lesión, y ya que su localización no comprometía estructuras anatómicas importantes, decidimos realizar el tratamiento

quirúrgico de la misma mediante su enucleación y posterior regeneración ósea guiada, adoptando una actitud terapéutica de lo más conservadora.

CONCLUSIÓN

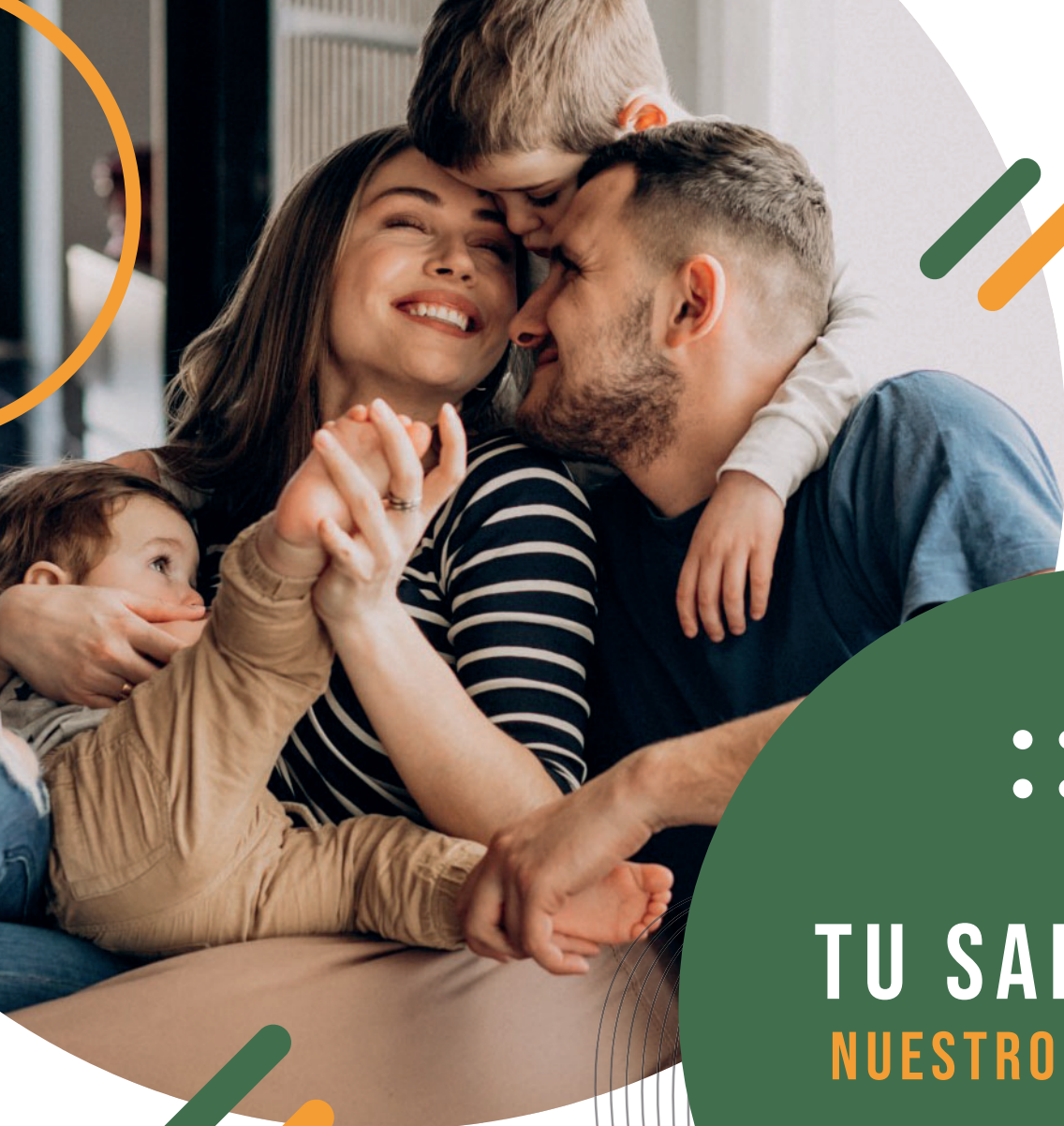El tratamiento descrito en este caso clínico, que combina el tratamiento endodóntico de los dientes involucrados, enucleación del quiste, apicectomías y la posterior regeneración ósea guiada, puede ser una opción terapéutica a tener en cuenta en este tipo de lesiones, ya que nos va a permitir la conservación de los dientes afectados, evitando su exodoncia.

BIBLIOGRAFÍA

1. Gurav T, Sontakke P, Thakare A, et al. (April 28, 2024) The Surgical Management of a Radicular Cyst in the Maxillary Anterior Region - A Case Report. *Cureus* 16(4): e59216. DOI 10.7759/cureus.59216
2. García Monleón L, Arroyo Rodríguez S, Bilbao Alonso A, Cebrián Carretero JL. Protocolos clínicos de la Sociedad Española de Cirugía Oral y Maxilofacial. Capítulo 5. Quistes maxilares.
3. García-Rubio A, Bujaldón Daza AL, Rodríguez Archilla A. Lesiones periapicales: diagnóstico y tratamiento. *Av Odontotomatol* [Internet]. 2015 feb [citado 2025 Jun 04]; 31(1):31-42. Disponible en: http://scielo.isciii.es/scielo.php?script=sci_arttext&pid=S0213-12852015000100005&lng=es. <https://dx.doi.org/10.4321/S0213-12852015000100005>.
4. Torres Lagares D, Segura Egea JJ, Rodríguez Caballero A, Llamas Carreras JM, Gutiérrez Pérez JL. Treatment of a large maxillary cyst with marsupialization, decompression, surgical endodontic therapy and enucleation. *J Can Dent Assoc*. 2011; 77: b87. PMID: 21736863.
5. Nair PN. New perspectives on radicular cysts: do they heal? *Int Endod J*. 1998 May;31(3):155-60. doi: 10.1046/j.1365-2591.1998.00146.x. PMID: 10321160.
6. Deshmukh J, Shrivastava R, Bharath KP, Mallikarjuna R. Giant radicular cyst of the maxilla. *BMJ Case Rep*. 2014 May 2;2014:bcr2014203678. doi: 10.1136/bcr-2014-203678. PMID: 24792022; PMCID: PMC4025383.
7. Simon JH. Incidence of periapical cysts in relation to the root canal. *J Endod*. 1980 Nov;6(11):845-8. doi: 10.1016/S0099-2399(80)80039-2. PMID: 6935342.
8. Balaji Tandri S. Management of infected radicular cyst by surgical decompression. *J Conserv Dent*. 2010 Jul;13(3):159-61. doi: 10.4103/0972-0707.71651. PMID: 21116394; PMCID: PMC2980615.
9. Fernandes M, de Ataíde I. Nonsurgical management of periapical lesions. *J Conserv Dent*. 2010 Oct;13(4):240-5. doi: 10.4103/0972-0707.73384. PMID: 21217952; PMCID: PMC3010029.

10. Talpos Niculescu RM, Popa M, Rusu LC, Pricop MO, Nica LM, Talpos-Niculescu S. Conservative Approach in the Management of Large Periapical Cyst-Like Lesions. A Report of Two Cases. *Medicina (Kaunas)*. 2021 May 14;57(5):497. doi: 10.3390/medicina57050497.

PMID: 34068934; PMCID: PMC8156608.
11. Nestal Zibo H, Miller E. Endoscopically assisted enucleation of a large mandibular periapical cyst. *Stomatologija*. 2011;13(4):128-31. PMID: 22362340.



•••••
•••••

TU SALUD ORAL NUESTRO COMPROMISO

•••••
•••••

WWW.FUNDACIONDENTAL.ES

FUNDACIÓN DENTAL ESPAÑOLA



**PROMOCIÓN
DE LA SALUD**



**FORMACIÓN
CONTINUADA**



**ACCIÓN
SOLIDARIA**

¿Existe relación entre el crecimiento y desarrollo del maxilar superior y la salud humana? Punto de vista estomatológico

Carlos Mas Bermejo¹, Carlos Mas Gómez², M^a Agustina Sevilla García³, Carlos O' Connor-Reina⁴, Susana Falardo Ramos⁵, Luis

RESUMEN

Introducción. El maxilar superior desempeña un papel clave en la armonía craneofacial, la función respiratoria, la masticación y el equilibrio postural. Su crecimiento está influido por estímulos funcionales que condicionan el desarrollo craneofacial y la salud general. La literatura reciente muestra asociaciones relevantes entre hipoplasia maxilar, obstrucción de la vía aérea superior, respiración oral, hipoxia intermitente y múltiples repercusiones sistémicas.

Objetivo. Analizar, desde un punto de vista estomatológico, la relación entre el crecimiento y desarrollo del maxilar superior y distintos parámetros de la salud humana.

Metodología. Revisión narrativa no sistemática de la literatura indexada en *PubMed*, *Scopus* y *Web of Science*, centrada en anatomía y fisiología craneofacial, vía aérea superior, respiración oral, hipoxia intermitente, salud sistémica y sus implicaciones estomatológicas.

Conclusiones. Existe una relación consistente entre alteraciones del desarrollo maxilar, obstrucción de la vía aérea superior y repercusiones sistémicas, particularmente respiratorias, cardiovasculares, metabólicas, neurocognitivas, craneofaciales y bucales. Su reconocimiento desde la estomatología permite un enfoque diagnóstico precoz e integrador.

PALABRAS CLAVE: maxilar superior; crecimiento craneofacial; vía aérea superior; hipoxia intermitente; medicina dental del sueño.

INTRODUCCIÓN

El maxilar superior constituye una estructura central en el equilibrio craneofacial y en el funcionamiento adecuado de la región buco-nasal. Su crecimiento depende de estímulos funcionales como la respiración nasal, la masticación, la deglución y la postura lingual. Cuando estos estímulos se ven alterados, por ejemplo, en presencia de obstrucción nasal, respiración oral, anquiloglosia, hábitos disfuncionales o factores ambientales, el desarrollo maxilar puede desviarse de

ABSTRACT

Introduction. The maxilla plays a key role in craniofacial harmony, respiratory function, mastication, and postural balance. Its growth is influenced by functional stimuli that condition craniofacial development and overall health. Recent literature shows relevant associations between maxillary hypoplasia, upper airway obstruction, mouth breathing, intermittent hypoxia, and multiple systemic repercussions.

Objective. To analyze, from a stomatological perspective, the relationship between maxillary growth and development and various parameters of human health.

Methodology. A non-systematic narrative review of the literature indexed in *PubMed*, *Scopus*, and *Web of Science*, focusing on craniofacial anatomy and physiology, the upper airway, mouth breathing, intermittent hypoxia, systemic health, and their stomatological implications.

Conclusions. A consistent relationship exists between maxillary developmental abnormalities, upper airway obstruction, and systemic repercussions, particularly respiratory, cardiovascular, metabolic, neurocognitive, craniofacial, and oral health. Its recognition from the field of stomatology allows for an early and comprehensive diagnostic approach.

KEYWORDS: maxilla; craniofacial growth; upper airway; intermittent hypoxia; dental sleep medicine.

su patrón fisiológico, generando efectos que trascienden a la esfera dentofacial.

En las últimas décadas se ha intensificado el interés científico por comprender la relación entre la morfología maxilar y diversas dimensiones de la salud humana. La literatura emergente sugiere que un maxilar superior insuficientemente desarrollado puede asociarse con una vía aérea superior estrecha, alteraciones respiratorias durante el sueño, hipoxia >>>

¹MD. Médico especialista en Estomatología. Facultad de Odontología de Murcia, Universidad de Murcia, España (UMU); Especialista en Prótesis Estomatológica Experto en Medicina dental del sueño. Centro de Odontología Integrada del Adulto Dr. C. Mas Bermejo, Plaza de Fuensanta 2, 5^ª C, 30008 Murcia, Spain.

²DMD. Odontólogo. Centro de Odontología Integrada del Adulto Dr. C. Mas Bermejo, Plaza de Fuensanta 2, 5^ª C, 30008 Murcia, Spain.

³MD. Médico especialista en ORL. Hospital Universitario Virgen de la Arrixaca, Department of Otolaryngology, El Palmar, Murcia, Spain.

⁴MD. Médico especialista en ORL, Co-Chair of Department of Otorhinolaryngology, Hospital Quiron Salud Marbella & Hospital Quiron Salud Campo de Gibraltar.

⁵MD. Doctor en Medicina dental. Médica Dentista do Sono. European PhD Pierre Robin 2025 Awardee. BD - EADSM; IC-ABDSM Coord^a Pós-graduação Sono, Fac Medicina, UCP; presidente da EADSM.

⁶MD. Médico Estomatólogo Chairman of Orthodontics and Dentofacial Orthopedics, University of Murcia, Spain.

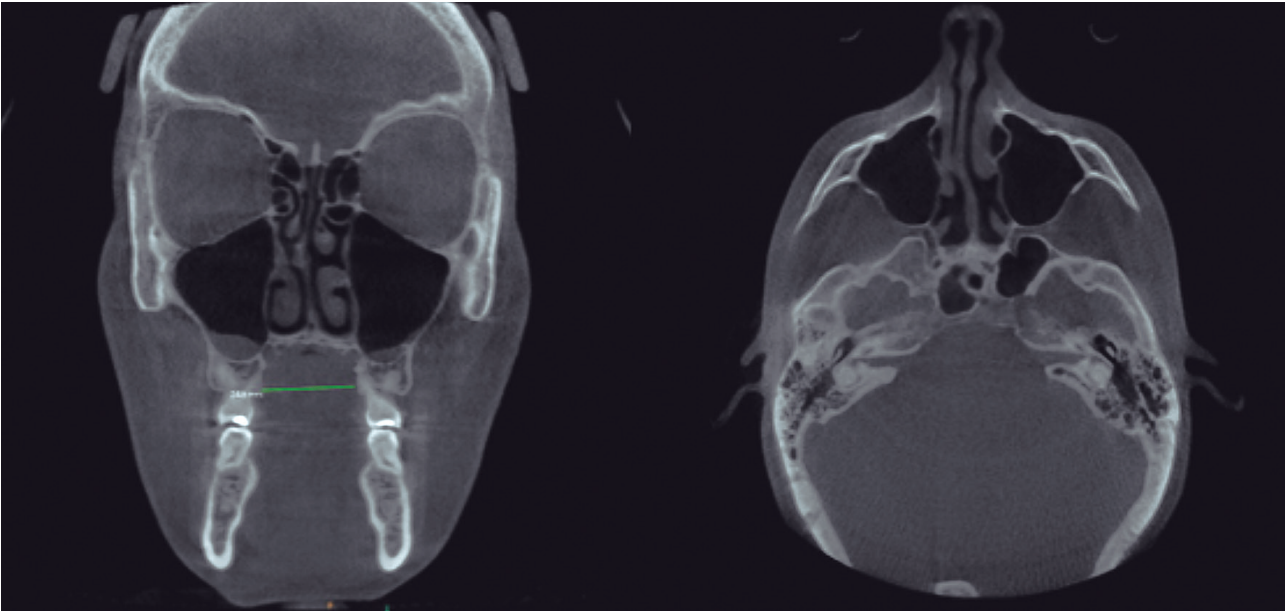


FIGURA 1. Estrechamiento transversal maxilar, asociado a desviación de tabique nasal. CBCT coronal que muestra diámetro transversal reducido del maxilar^{24,6}.

»»» intermitente, trastornos del crecimiento en etapas tempranas, disfunción cráneo-mandibular e incluso repercusiones sistémicas de carácter metabólico, inflamatorio o neurocognitivo y oncológico (*Figura 1*). Desde la estomatología, el análisis del maxilar superior trasciende la estética y función (oclusión): constituye una ventana clínica hacia la función respiratoria (somos seres aeróbicos, nuestras células necesitan O₂ las 24 horas para obtener energía y que funcionen los órganos) la homeostasis postural, la calidad del sueño y el bienestar general del paciente. Por ello, investigar su relación con la salud humana no sólo es pertinente, sino necesario para un abordaje clínico más preventivo y multidisciplinar.

El propósito de esta revisión es explorar, desde un punto de vista estomatológico, si existe una relación entre el crecimiento y desarrollo del maxilar superior y diferentes aspectos de la salud humana, integrando evidencia anatómica, fisiológica, clínica y epidemiológica. Por ello lo hemos dividido en 4 partes: 1) Desarrollo y fisiología del maxilar superior; 2) Relación entre el maxilar superior y la vía aérea superior; 3) Repercusiones bucales y sistémicas de la hipoxia crónica intermitente; 4) Crecimiento craneofacial, respiración y salud humana.

METODOLOGÍA

Se realizó una revisión narrativa no sistemática de la literatura, no registrada en la plataforma PROSPERO,

con el objetivo de analizar la relación entre el crecimiento del maxilar superior y la salud humana desde una perspectiva estomatológica integradora.

La búsqueda se llevó a cabo en *PubMed/MEDLINE, Scopus y Web of Science*, complementada con bibliografía clásica de referencia en crecimiento craneofacial. Se emplearon los términos:

Desarrollo del maxilar superior; crecimiento craneofacial; vía aérea superior; hipoxia intermitente; respiración bucal, medicina dental del sueño; apnea obstructiva del sueño, estomatología; salud bucal; medicina dental del sueño (*maxillary growth, craneofacial development, upper airway, mouth breathing, intermittent hypoxia, obstructive sleep apnea, oral health, dental sleep medicine*).

Se incluyeron artículos originales, revisiones, metaanálisis y guías clínicas relevantes por su aplicabilidad clínica.

1. Desarrollo y fisiología del maxilar superior

El maxilar superior es un hueso de osificación intramembranosa y sometido a influencias funcionales continuas desde la etapa fetal hasta la etapa adulta cuyo crecimiento depende de suturas craneofaciales, superficies de aposición y estímulos funcionales continuos desde la etapa fetal hasta la de adulto, a diferencia de la mandíbula cuyo crecimiento está determinado por el cóndilo.

1.1 Desarrollo embrionario y posnatal

Se origina a partir del primer arco faríngeo por osificación intramembranosa¹ del proceso maxilar. »»»

»»» Durante el desarrollo intrauterino, tras el nacimiento, crece mediante remodelado óseo y desplazamiento secundario por el desarrollo de la base craneal y cavidad nasal.

1.2 Papel de las suturas

Las suturas palatinas media, cigomático-maxilar, fronto-maxilar y naso-maxilar permiten el crecimiento transversal y anteroposterior en respuesta a estímulos mecánicos. derivados de la respiración nasal, la presión lingual y las cargas masticatorias. La adecuada presencia sutural durante la infancia y adolescencia es esencial para el crecimiento normal².

1.3 Influencia de la respiración nasal

La respiración nasal estimula el desarrollo transversal y vertical del maxilar³ mediante presiones negativas fisiológicas en la cavidad nasal, estímulos sobre la mucosa respiratoria y la arquitectura naso-maxilar y un patrón lingual (postura lingual adecuada) apoyado en el paladar duro y durante la deglución. La lengua presiona el paladar anteroposterior y transversalmente, ensanchando el maxilar superior. Una alteración de esta postura condiciona paladar estrecho y alto, hipoplasia maxilar transversal, rotación inferior y posterior del complejo maxilar, y disminución del volumen de la vía aérea.

1.4 Masticación, deglución y postura lingual

El maxilar superior recibe estímulos mecánicos constantes de:

- La función masticatoria (fuerzas verticales y horizontales).
- La deglución (presión lingual repetitiva anteroposterior y transversal)).
- El reposo lingual (la lengua como “molde funcional” del paladar).

Un tono lingual adecuado y una masticación bilateral equilibrada promueven la expansión fisiológica del maxilar⁴ mientras que:

- Hipotonía lingual.
- Hipotonía músculos peribucales (orbiculares labios, bucinador, mentalis etcétera).
- Deglución atípica.
- Dietas blandas.
- Pérdida precoz de dientes...

conducen a un crecimiento insuficiente o asimétrico y posturas compensatorias erróneas de la cabeza y alteraciones de la postura vertical vertebral.

Por ello es importante hablar sobre la “anquilosis” (frenillo lingual) cómo la limitación en la movilidad lingual, impidiendo que la lengua ejerza su función fisiológica de molde y expansión sobre el paladar (crecimiento transversal y anteroposterior) originando hipoplasia transversal maxilar. Una lengua anclada favorece la postura baja, posteriorización de

la lengua cerrando orofaringe y respiración bucal. Por ello, es importante explorar la presencia de anquilosis en el niño y adulto ya que están muy relacionados con los TRS del niño y adulto^{5,6,7}.

1.5 Relación con la base craneal

El crecimiento del maxilar depende del a dirección del crecimiento de la base craneal el desarrollo del esfenoides y etmoides y la conformación del complejo naso-maxilar. Alteraciones en cualquiera de estas áreas pueden repercutir en la forma del maxilar y, por extensión, en la función respiratoria y craneofacial⁸.

2. Maxilar y vía superior

El maxilar superior constituye el principal soporte óseo de la vía aérea superior (VAS). Su morfología condiciona el volumen nasofaríngeo, la anchura de las fosas nasales y la posición del paladar duro, la amplitud transversal de las fosas nasales y la relación del complejo máxilo-mandibular con los tejidos blandos faríngeos.

2.1 Anchura maxilar y volumen nasal

- La anchura transversal del maxilar es un determinante crítico del espacio nasal:
- Un maxilar bien desarrollado favorece un piso nasal amplio y un flujo respiratorio eficiente.
- Un maxilar hipoplásico o estrecho reduce el volumen nasal interno, favoreciendo turbulencias, congestión y respiración bucal.

Estudios cefalométricos y tomográficos han mostrado correlaciones entre paladares altos/estrechos y disminución del volumen de la cavidad nasal, lo que se traduce en mayor resistencia inspiratoria⁹. Un maxilar estrecho reduce el volumen nasal interno, incrementa la resistencia inspiratoria y favorece la respiración bucal.

2.2 Hipoplasia maxilar y respiración oral

La respiración bucal persistente, secundaria a obstrucción nasal o hábitos adquiridos tiene consecuencias bidireccionales¹⁰:

a) Causa alteración del crecimiento maxilar:

- Disminuye la presión lingual sobre el paladar duro.
- Incrementa la presión negativa en la cavidad oral.
- Favorece el colapso transversal del maxilar.

b) Y a su vez, la hipoplasia maxilar agrava la obstrucción respiratoria:

- Paladar alto → techo de cavidad nasal elevado → menor volumen nasal.
- Arcada superior estrecha → desplazamiento lingual posterior → mayor resistencia al flujo.

Este círculo vicioso puede iniciarse en la infancia y mantenerse en la vida adulta.

2.3 Maxilar como estabilizador de la VAS

El maxilar actúa como un “andamiaje” para estructuras clave:



- Paredes laterales de la cavidad nasal.
- Cornetes inferiores.
- Paladar duro (que separa cavidad oral y nasal).
- Inserciones musculares periorales y palatinas.

Una deficiencia maxilar en sentido anteroposterior o transversal compromete la estabilidad y permeabilidad de la vía aérea superior durante¹¹:

- La respiración nasal.
- Masticación.
- Deglución.
- El ejercicio físico.
- El sueño.

Este último punto es especialmente relevante en medicina dental del sueño.

2.4 Colapsabilidad faríngea y AOS

La evidencia señala que los individuos con hipoplasia maxilar presentan mayor propensión a¹²:

- VAS estrecha.
- Incremento de la resistencia nasal.
- Mayor colapsabilidad faríngea durante el sueño.
- Activación de mecanismos adaptativos (respiración oral, postura anómala, hiperactividad muscular).

Estas alteraciones favorecen episodios repetidos de hipoxia intermitente, hipercapnia intermitente que tienen impacto no sólo local (ronquido, fragmentación del sueño), sino también sistémico (inflamación, estrés oxidativo, alteraciones cardiovasculares y metabólicas).

2.5 Implicaciones craneofaciales

La hipoplasia maxilar afecta:

- El patrón de crecimiento vertical (tendencia a mordida abierta, crecimiento hiperdivergente).
- La relación máxilo-mandibular (clase II esquelética o disarmonía vertical).
- La postura lingual y la función orofacial.
- Todas estas alteraciones no son meramente dentales: tienen relación directa con la función respiratoria, el sueño, la homeostasis craneocervical y la salud global del individuo¹³.

3. Repercusiones sistémicas y bucales de la hipoxia intermitente crónica

La hipoxia crónica intermitente (HCI) es un fenómeno característico de los trastornos respiratorios del sueño, especialmente de la apnea obstructiva del sueño (AOS)¹⁴. Se produce por episodios repetidos de reducción del flujo aéreo que generan desaturaciones bruscas seguidas de reoxigenaciones rápidas. Este patrón desencadena una cascada fisiopatológica con consecuencias multisistémicas y también otras manifestaciones bucales, muchas de ellas mediadas por xerostomía (principalmente en niños).

3.1 Mecanismos fisiopatológicos de la HCI

La HCI activa múltiples vías biológicas:

- Estrés oxidativo.
- Inflamación sistémica.
- Disfunción endotelial.
- Activación simpática persistente.
- Alteración de factores de crecimiento tisular (HIF-1 α , VEGF, IGF-1).
- Alteraciones en los biomarcadores metabólicos: Proteína C-reactiva, TNF-alfa, insulinemia, hierro, hepcidina. Y alteraciones de las IL 6, 11 β ¹⁵.

Cambios en metabolismo glucídico y lipídico. Estas alteraciones explican la asociación entre AOS y enfermedades cardiovasculares, metabólicas, neurocognitivas e incluso un mayor riesgo de ciertos tipos de cáncer¹⁶.

3.2 Repercusiones sistémicas relevantes en Estomatología

Aunque las repercusiones sistémicas de la HCI afectan al organismo en su conjunto, varios efectos tienen implicación directa en la función bucal, el desarrollo craneofacial y la salud estomatológica:

- Disfunción respiratoria del sueño.
- Aumento de la resistencia nasal.
- Fragmentación de sueño.
- Respiración bucal persistente nocturna.
- Aumento del tono simpático y bruxismo.

La activación simpática nocturna y los microdespertares favorecen episodios de bruxismo del sueño, con impacto en entramado dentario, ATM y musculatura masticatoria¹⁷.

• Alteraciones inmunológicas e inflamatorias

La inflamación sistémica crónica puede afectar al equilibrio de la microbiota bucal, aumentar la susceptibilidad a periodontitis y agravar estados inflamatorios locales.

• Consecuencias maxilofaciales indirectas

La respiración oral crónica y la alteración del sueño pueden interferir con el crecimiento craneofacial en niños, favoreciendo hipoplasia maxilar, mordidas abiertas y patrones hiperdivergentes.

3.3 Repercusiones bucales asociadas a la HCI y la xerostomía

La xerostomía (boca seca) es una consecuencia muy frecuente en pacientes roncadores, respiradores orales y con AOS no tratado. Está causada por¹⁸:

- Paso continuo de aire por la cavidad oral.
- Disminución del flujo salival nocturno.
- Deshidratación de mucosas.
- Activación simpática mantenida.
- Uso de CPAP sin humidificación adecuada.
- Uso de dispositivo de avance mandibular (DAM) sin control de la dimensión vertical.



»»» La xerostomía tiene implicaciones clínicas profundas en la salud bucal.

3.3.1. Caries dental y desmineralización

La falta de saliva¹⁹:

- o Reduce la capacidad tampón del pH.
- o Aumenta la acidez bucal.
- o Disminuye el aclaramiento de hidratos de carbono.
- o Favorece la proliferación de *Streptococcus mutans*.

Resultado: Mayor riesgo de caries, especialmente radiculares en adultos y rampantes en niños respiradores bucales.

3.3.2. Enfermedad periodontal

Hay alteraciones del fluido crevicular gingival^{20,21}.

La saliva es un agente clave en:

- o Defensa antimicrobiana.
- o Control de la carga bacteriana.
- o Lubricación gingival.

La xerostomía en pacientes con HIC/nocturnal *mouth-breathing* se asocia con²²:

- o Gingivitis persistente.
- o Bolsas inflamatorias.
- o Mayor carga bacteriana anaerobia.
- o Periodontitis más agresiva o de peor control.

3.3.3. Halitosis

La boca seca favorece¹⁸:

- o Metabolismo proteolítico bacteriano.
- o Incremento de compuestos sulfurados volátiles.

Lo que explica la halitosis matutina típica en respiradores bucales.

3.3.4. Mucositis, úlceras y sensación de ardor

La deshidratación mucosa provoca¹⁸:

- o Lesiones en mucosa yugal.
- o Lengua fisurada.
- o Ardor bucal.
- o Mayor susceptibilidad traumática.

3.3.5. Dificultades protésicas y funcionales

La lubricación insuficiente afecta¹⁸:

- o Estabilidad de prótesis removibles.
- o Sellado periférico.
- o Confort del paciente.

Además, en adultos mayores la xerostomía crónica repercute directamente en su nutrición, función masticatoria y calidad de vida.

3.3.6. Alteración de la microbiota bucal

La reducción del flujo salival^{21,22} modifica el ecosistema bacteriano, favoreciendo:

- o Cepas cariogénicas.
- o Anaerobios periodonto-patógenos.
- o Disbiosis oral persistente.

Existe creciente evidencia de que esta disbiosis puede influir en la inflamación sistémica asociada al AOS.

3.3.7. Desgastes químicos por acidosis faringo-laríngea y digestiva

Además de las caries y la enfermedad periodontal, en los pacientes con trastornos respiratorios del sueño e HIC es frecuente observar desgastes químicos del esmalte asociados a fenómenos de acidosis faringo-laríngea y digestiva²⁴.

En estos pacientes pueden coexistir varios mecanismos:

Acidosis respiratoria de vía aérea superior (laringea):

La respiración irregular, el colapso faríngeo y los cambios en la dinámica del CO₂ y del pH local favorecen un entorno más ácido en la región faringo-laríngea²⁴. Este microentorno ácido puede contribuir a una mayor agresión química sobre las superficies dentarias expuestas durante el sueño, especialmente en respiradores bucales²⁵.

Acidosis faríngea y digestiva (reflujo faringo-laríngeo y gastro-faríngeo):

Los episodios de reflujo que alcanzan la faringe y la laringe exponen a los dientes y mucosas a ácidos de origen gástrico y/o duodenal. Esta exposición repetida provoca erosión dental, típicamente^{25,26}:

- En caras palatinas de incisivos superiores.
- En caras oclusales de molares.
- En superficies lisas con aspecto “mate”, redondeado y sin bordes de esmalte nítidos.

La combinación de xerostomía, que reduce la capacidad tampón de la saliva, con estos episodios de acidosis faringo-laríngea/digestiva potencia el daño químico:

- Menor neutralización de ácidos.
- Mayor tiempo de contacto de los ácidos con el esmalte.
- Mayor vulnerabilidad del diente al desgaste por fuerzas mecánicas posteriores (bruxismo).

En consecuencia, muchos pacientes con HIC y trastornos respiratorios del sueño presentan un patrón mixto de desgaste dentario químico y mecánico, en el que se superponen:

- Erosión por ácidos respiratorios y digestivos.
- Aplanamiento por bruxismo del sueño.
- Microfracturas y pérdida de estructura dentaria.

El reconocimiento de estos signos en la clínica diaria puede orientar al estomatólogo hacia la sospecha de un trastorno respiratorio del sueño subyacente, incluso en pacientes que no han sido diagnosticados previamente.

4. Crecimiento craneofacial, respiración y salud humana

El crecimiento craneofacial depende de un equilibrio complejo entre genética, función y entorno. Entre los factores funcionales, la respiración nasal desempeña un papel decisivo, no sólo por su influencia biomecánica sobre las estructuras naso-maxilares, sino también por su impacto bioquímico directo gracias a la producción de óxido nítrico (NO) en la cavidad »»»

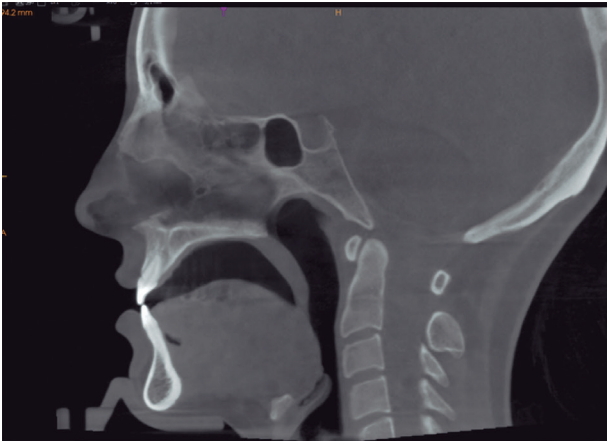


FIGURA 2. Alteraciones estructurales de la vía aérea superior en paciente con TRS. CBCT sagital con incompetencia labial, mordida abierta, lengua baja, posteriorización lingual e hipertrofia del velo del paladar.

»»» nasa^[27,28,29,30,31]. La interacción entre estas variables determina en gran medida la forma y función del maxilar superior, así como importantes aspectos de la salud humana

4.1. La respiración nasal como motor funcional del desarrollo craneofacial

La respiración nasal fisiológica proporciona estímulos que guían el crecimiento normal del maxilar superior y del complejo craneofacial:

- Presión lingual adecuada sobre el paladar duro.
- Estabilidad de la postura mandibular.
- Expansión fisiológica del arco maxilar.
- Estímulos mecánicos sobre suturas naso-maxilares.
- Oxigenación eficiente durante el sueño y la vigilia.

Estos factores permiten un desarrollo transversal, anteroposterior y vertical equilibrado.

Cuando la respiración nasal se ve comprometida, por obstrucción, alergias, desviación septal, hipertrofia adenoidea o hipoplasia maxilar, se altera este equilibrio, generando patrones de crecimiento disfuncionales que pueden persistir hasta la vida adulta³².

4.2. Importancia fisiológica del óxido nítrico en la respiración nasal

La cavidad nasal y los senos paranasales producen cantidades significativas de óxido nítrico (NO), una molécula cuya función como mediador biológico fue establecida por Ignarro, Furchgott y Murad (Premio Nobel de Medicina 1998).

El NO inhalado junto con el aire inspirado por la nariz ejerce funciones esenciales:

- Vasodilatación pulmonar que mejora la perfusión alveolar.
- Optimización de la relación ventilación/perfusión, aumentando la oxigenación.
- Potente acción antimicrobiana frente a virus, bacterias y hongos.

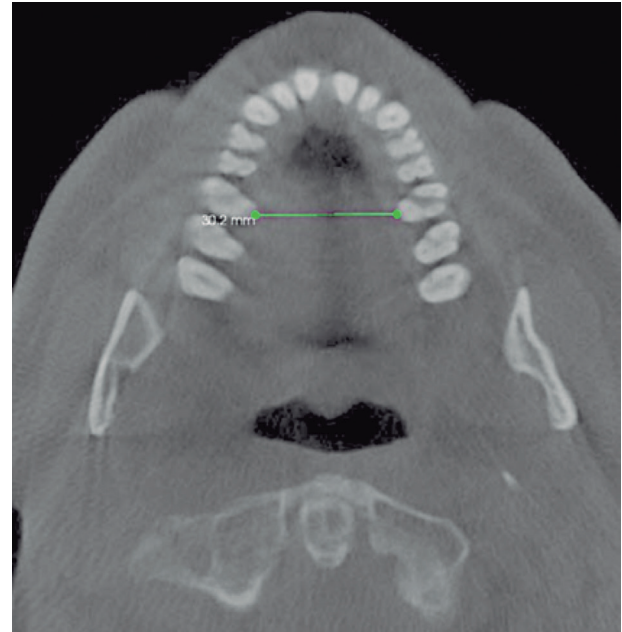


FIGURA 3. Hipoplasia transversal y reducción del espacio orofaríngeo. CBCT axial con indicación de expansión maxilar.

- Regulación del tono bronquial, facilitando con ello la respiración.

- Mejora del aclaramiento mucociliar.

Cuando un individuo respira por la boca, se pierde completamente este aporte fisiológico de NO^{30,31}, lo que disminuye la eficacia del intercambio gaseoso e incrementa la inestabilidad respiratoria, especialmente durante el sueño.

4.3. Consecuencias estructurales de la respiración oral sobre el crecimiento craneofacial

La respiración oral mantenida produce adaptaciones perjudiciales^{32,33,34}:

A nivel maxilar

- Paladar alto y estrecho.
- Hipoplasia transversal.
- Retroposición del complejo naso-maxilar.
- Disminución del volumen nasal interno.

A nivel mandibular

- Rotación posterior.
- Aumento del ángulo mandibular.
- Tendencia a mordida abierta.
- Desarmonía sagital (clase II esquelética, mordidas cruzadas esqueléticas y o funcionales).

A nivel muscular y postural

- Lengua baja e interpuesta (Anquiloglosia).
- Hipotonía labial y perioral.
- Adelantamiento de cabeza y cuello.
- Alteración del equilibrio craneocervical.

Estos cambios no sólo afectan la estética o la oclusión: comprometen la vía aérea superior (Figura 2 y 3). »»»

»»» 4.4. Vía aérea superior, colapsabilidad y repercusiones nocturnas

La hipoplasia maxilar y la respiración bucal aumentan el riesgo de³⁴:

- Obstrucción nasal crónica.
- Ronquido.
- Colapsabilidad faríngea.
- Apneas e hipopneas.
- **Hipoxia intermitente crónica (HIC).**
- Fragmentación del sueño.
- Activación simpática persistente.
- Bruxismo del sueño compensatorio.

Estos fenómenos influyen en múltiples dimensiones de la salud: metabólica, cardiovascular, neurocognitiva y emocional.

4.5. Integración fisiopatológica: de la disfunción respiratoria al impacto sistémico

La secuencia funcional puede describirse de manera integrada³⁴:

Obstrucción nasal

Respiración oral

- Pérdida del NO nasal y peor oxigenación.
- Cambios de presión y postura lingual.
- Hipoplasia maxilar.
- Reducción de volumen nasal y aumento de resistencia.
- Colapsabilidad faríngea.
- Ronquido, SAHOS, microdespertares.
- Hipoxia intermitente crónica.
- Efectos sistémicos (inflamación, estrés oxidativo, disfunción metabólica).
- Manifestaciones bucales (xerostomía, erosión dental química, periodontitis, bruxismo).

La dinámica es circular y autopropagante, por lo que la intervención precoz desde la estomatología es fundamental.

4.6. Impacto en la salud humana

En niños³⁵

- Alteraciones del aprendizaje.
- TDAH-like y problemas conductuales.
- Retraso ponderoestatural.
- Hipoplasia maxilar marcada.
- Respiración oral crónica.
- Ronquido primario o SAHOS infantil.

En adultos^{36,37}

- Hipertensión arterial.
- Resistencia a la insulina.
- Fatiga crónica.
- Deterioro cognitivo leve.
- Mayor riesgo cardiovascular.
- Xerostomía severa.
- Desgaste químico por acidosis faringo-laríngea o digestiva.
- Bruxismo del sueño.

4.7. Relevancia estomatológica

El estomatólogo/odontólogo es uno de los primeros profesionales capaces de identificar:

- Paladar estrecho.
 - Lengua baja.
 - Anquiloglosia o frenillo lingual (clasificación de Von Arx y de Kotlow).
 - Maloclusiones asociadas (mordida abierta, mordida cruzada uni o bilateral).
 - Facies adenoidea.
 - Bruxismo.
 - Desgaste químico por acidosis.
 - Xerostomía crónica.
 - Signos de respiración oral.
 - Reducción del volumen nasal observado intraoralmente.
 - Posibles indicios de trastornos respiratorios del sueño.
- Por tanto, la estomatología se posiciona como un eje esencial en la detección precoz, el seguimiento interdisciplinar y la intervención preventiva.

5. Perspectiva estomatológica integradora en la relación maxilar-respiración-salud

La estomatología moderna ha evolucionado hacia un enfoque funcional y biomédico en el que el maxilar superior no se considera únicamente un soporte dentario, sino un marcador clínico fundamental del estado respiratorio, neuromuscular y sistémico del paciente³⁷. Comprender cómo interactúan el crecimiento maxilar, la respiración nasal y la salud general permite al clínico anticipar, detectar y abordar problemas complejos desde fases muy precoces.

5.1. El estomatólogo como observador privilegiado del desarrollo craneofacial

La consulta dental es uno de los pocos espacios asistenciales donde los pacientes, especialmente los niños, son evaluados periódicamente, lo que permite:

- Observar la evolución morfológica del maxilar superior.
- Detectar la instauración temprana de respiración oral.
- Identificar signos precoces de hipoplasia maxilar.
- Evaluar hábitos orales disfuncionales (deglución, postura lingual, masticación).
- Documentar cambios progresivos en dentición, postura y función.

El estomatólogo, por tanto, no sólo diagnostica caries u oclusión: detecta patrones de riesgo de salud general.

5.2. Indicadores clínicos de respiración disfuncional en la práctica estomatológica

Existen múltiples signos que, observados en conjunto, deben alertar al clínico^{38,39}:



- Paladar estrecho o profundo.
- Micrognatia o retrognatia.
- Bordes incisales desgastados (bruxismo del sueño).
- Erosión química por acidosis faringo-laríngea o digestiva.
- Xerostomía persistente.
- Halitosis matutina.
- Labios incompetentes.
- Lengua baja o interpuesta.
- Anquiloglosia.
- Facies adenoidea.
- Ojeras alérgicas (“facies respiratoria”).
- Mordida abierta o cruzada.
- Amígdalas hipertróficas visibles intraoralmente.
- Ronquido referido por los padres o pareja.

Estos signos, combinados, constituyen un fenotipo respiratorio-bucal de alto valor diagnóstico.

5.3. Evaluación funcional del paciente desde la estomatología

Un protocolo estomatológico moderno debe incluir:

Evaluación de la vía aérea superior

- Análisis de colapso de narinas.
- Observación del espacio orofaríngeo.
- Clasificación de Mallampati.
- Valoración del volumen lingual.
- Análisis de la permeabilidad nasal referida.

Análisis funcional orofacial

- Muscular: palpación musculatura craneocervical y craneomandibular.
- Articulación Témporo-mandibular: Rango de movimiento, palpación, auscultación.
- Oclusión: contactos en MI, contactos en RC con laminillas, guías, prematuridades, interferencias.
- Postura lingual.
- Presencia de anquiloglosia (clasificación de Von Arx y de Kotlow).
- Patrón de deglución.
- Tono perioral.
- Tipo de masticación (bilateral / unilateral).
- Desgastes químicos/ mecánicos.

Evaluación del sueño y de la respiración nocturna

- Preguntas dirigidas sobre ronquido.
- Somnolencia diurna.
- Bruxismo.
- Interrupciones del sueño.
- Posibles parasomnias.

Exploración del desgaste dental

- Identificación de erosión química.
- Desgaste mecánico por bruxismo.
- Interacción entre erosión + bruxismo.
- Sequedad bucal o hiposialia.

La integración de estas observaciones permite identi-

ficar sujetos en riesgo de trastornos respiratorios del sueño o de hipoplasia maxilar progresiva^{40,41}.

5.4. Rol clínico del estomatólogo en la prevención y manejo multidisciplinar

El estomatólogo ejerce un papel central en:

A) Prevención

- Educación en respiración nasal funcional.
- Detección temprana de hábitos orales disfuncionales.
- Identificación precoz de disarmonías del crecimiento maxilar.
- Seguimiento del desarrollo craneofacial en dentición mixta.
- Hábitos o comportamientos conductuales:
 - Higiene del sueño.
 - Uso de pantallas antes de acostarse.
 - hora de la comida.
 - Luces de presencia.
 - Diario de sueño.

B) Diagnóstico

- Registro de signos clínicos de respiración oral y VAS comprometida.
- Identificación de patrones de desgaste químico o mecánico.
- Sospecha de SAHOS o ronquido primario.

C) Derivación y trabajo interdisciplinar

Interacción con:

- Otorrinolaringología.
- Medicina del sueño.
- Pediatría.
- Logopedia.
- Fisioterapia respiratoria.
- Ortodoncia/Ortopedia dentofacial.

D) Tratamiento

- Expansión maxilar (cuando está indicada).
- Rehabilitación orofacial.
- Manejo del bruxismo y desgaste dental.
- Control de xerostomía y erosión química.
- Férulas de reposicionamiento mandibular (en casos seleccionados).
- Soporte en pacientes con CPAP o DAAs.

5.5. La estomatología como puerta de entrada a la medicina del sueño

Cada vez más evidencia científica posiciona al estomatólogo como un actor clave en el cribado y co-manejo del AOS, gracias a su capacidad para:

- Identificar estructuras craneofaciales predisponentes.
- Detectar erosión química asociada a acidosis faringo-laríngea o digestiva.
- Documentar signos de respiración oral crónica.
- Observar patrones de desgaste dentario característicos del sueño.



- Reconocer la xerostomía como marcador de trastorno respiratorio nocturno.
- Coordinar tratamientos integrados con otras especialidades.

Este enfoque amplía el rol de la estomatología hacia un modelo de medicina oral integrativa, donde el maxilar superior es un indicador temprano del estado respiratorio, del sueño y de la salud sistémica.

5.6. Síntesis final del apartado

Desde la estomatología, la relación entre el crecimiento maxilar, la respiración nasal, la vía aérea superior y la salud humana no solo es evidente, sino clínicamente crucial. La boca es una ventana diagnóstica hacia la función respiratoria, la calidad del sueño y el equilibrio sistémico. La detección temprana por parte del estomatólogo permite prevenir alteraciones del desarrollo y mejorar la salud global del paciente⁴².

6. Integración de la evidencia científica: relación maxilar-respiración-salud

La revisión conjunta de la literatura anatómica, fisiológica, respiratoria y estomatológica evidencia un modelo común^{43,44}: el crecimiento y desarrollo del maxilar superior está íntimamente ligado a la respiración nasal y, por extensión, a la salud humana en múltiples dimensiones. Este modelo integrador no surge de una sola disciplina, sino de la convergencia de hallazgos provenientes de la medicina del sueño, la ortodoncia, la otorrinolaringología, la fisiología respiratoria y la medicina oral.

6.1. El maxilar superior como estructura clave en la fisiología respiratoria

La evidencia muestra que la forma y posición del maxilar superior condicionan:

- El volumen de la cavidad nasal.
- La permeabilidad de la vía aérea.
- La postura lingual.
- El equilibrio craneocervical.
- La colapsabilidad faríngea durante el sueño.

Por tanto, la anatomía maxilar no es simplemente un asunto dentario: es un determinante directo de la función respiratoria⁴⁵.

6.2. El papel central de la respiración nasal y el óxido nítrico

Los hallazgos derivados del reconocimiento del óxido nítrico como molécula señalizadora fundamental (*Ignarro, Furchgott y Murad, Nobel 1998*) han transformado nuestra comprensión de la respiración nasal.

- La respiración nasal mejora la oxigenación global.
- Reduce el trabajo respiratorio.
- Protege frente a patógenos.
- Modula la función bronquial.
- Contribuye al desarrollo craneofacial equilibrado.

La sustitución por respiración oral elimina estos beneficios e inicia una cadena de disfunciones estructurales y funcionales.

6.3. Hipoplasia maxilar, vía aérea y SAHOS: un círculo fisiopatológico

El análisis de los estudios clínicos y cefalométricos confirma un patrón repetido^{46,47}:

Hipoplasia maxilar

- Reducción del volumen nasal y alteración de la postura lingual.
- Respiración oral crónica.
- Mayor colapsabilidad faríngea.
- Episodios de hipopneas/apneas.

Hipoxia intermitente crónica (HIC)

- Repercusiones sistémicas y bucales.
- Empeoramiento progresivo de la función respiratoria y el bruxismo.

Este modelo explica por qué muchos pacientes con dismorfias naso-maxilares presentan signos tanto dentales como sistémicos.

6.4. Repercusiones sistémicas: más allá de la cavidad oral

La HIC genera alteraciones que impactan en múltiples sistemas^{48,49}:

- Inflamación crónica de bajo grado.
- Disfunción endotelial.
- Estrés oxidativo.
- Activación simpática nocturna.
- Alteración del metabolismo glucídico y lipídico.
- Riesgo cardio-metabólico aumentado.
- Disfunción neurocognitiva.
- Trastornos del crecimiento en niños.

Los efectos respiratorios de una mala anatomía maxilar trascienden ampliamente la esfera odontológica.

6.5. Repercusiones bucales: un espejo de la respiración

Los signos orales constituyen un reflejo directo del patrón respiratorio:

- Xerostomía → por respiración oral e HIC.
- Erosión dental química → por acidosis faríngea, laringea o digestiva.
- Bruxismo del sueño → por microdespertares asociados al SAHOS.
- Periodontitis agravada → por reducción del flujo salival y disbiosis.
- Desgaste mixto (erosión + abrasión).
- Inestabilidad protésica.
- Halitosis matutina.

La cavidad oral actúa como “sensor clínico” de la fisiopatología respiratoria nocturna⁴⁹.

6.6. La estomatología como disciplina puente

La revisión de la literatura demuestra que el estomatólogo se sitúa en un punto estratégico: >>>

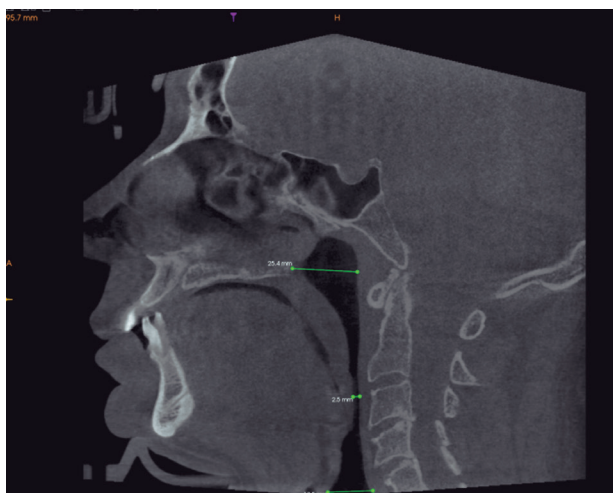


FIGURA 4. Posteriorización de lengua, cierre de orofaringe.

- Observa el desarrollo maxilar desde la infancia.
- Detecta patrones de respiración oral.
- Identifica signos de HIC y SAHOS a través de la boca.
- Reconoce erosiones químicas y xerostomía.
- Comprende el vínculo entre morfología, función y salud.
- Tiene contacto periódico con los pacientes.
- Coopera con ORL, medicina del sueño, pediatría y logopedia.

Por tanto, la estomatología es puente entre la estructura craneofacial y la salud sistémica⁵⁰.

6.7. Limitaciones de la evidencia actual

Aunque el vínculo entre respiración nasal, crecimiento maxilar y salud está bien documentado, existen áreas donde la evidencia es todavía emergente:

- Estudios longitudinales de gran tamaño sobre respiración oral y desarrollo facial.
- Relación directa entre HIC y enfermedades sistémicas específicas en población general.
- Impacto de tratamientos ortopédicos maxilares sobre la salud general.
- Papel de la microbiota oral en la modulación de la respuesta inflamatoria asociada a SAHOS.
- Mecanismos precisos de erosión química por acidosis respiratoria vs digestiva.

Estas limitaciones justifican la necesidad de estudios multidisciplinares y revisiones narrativas como la presente.

El trabajo no está registrado en plataformas como PROSPERO, lo que puede influir en la reproducibilidad y la trazabilidad del proceso de búsqueda.

6.8. Síntesis integradora final

La evidencia converge hacia una conclusión clara:

El maxilar superior no es sólo parte del sistema

masticatorio; es un nodo funcional que enlaza respiración, sueño, postura, metabolismo y salud sistémica. Comprender esta relación, y reconocer sus signos clínicos desde la estomatología, permite realizar un diagnóstico temprano y mejorar la salud global del paciente.

7. Conclusiones

El conjunto de la evidencia revisada permite afirmar que sí existe una relación significativa entre el crecimiento y desarrollo del maxilar superior y la salud humana, entendida en un sentido amplio que abarca aspectos respiratorios, funcionales, sistémicos y bucales. El maxilar superior constituye una estructura clave para la permeabilidad nasal, la posición lingual, el equilibrio craneofacial y la estabilidad de la vía aérea superior, y su desarrollo no puede desvincularse de la respiración nasal fisiológica.

La presencia de óxido nítrico en la cavidad nasal, descrita por Ignarro, Furchgott y Murad, subraya la importancia bioquímica de la respiración nasal en la oxigenación, la función inmunitaria y la regulación del tono bronquial. Cuando este patrón respiratorio se sustituye por la respiración oral —ya sea por obstrucción, hábitos o hipoplasia maxilar— se altera el desarrollo craneofacial, aumenta la colapsabilidad faríngea y se favorece la aparición de trastornos respiratorios del sueño, con episodios repetidos de hipoxia intermitente crónica.

La HIC no solo tiene repercusiones sistémicas (inflamación, angiogénesis, estrés oxidativo, vasoconstricción, disfunción metabólica), provocando cancerogénesis, problemas cardiovasculares^{51,52,53}, metabólicos como diabetes tipo 2, cansancio y fatiga, sino también manifestaciones bucales relevantes (xerostomía, erosión dental química por acidosis faringo-laríngea o digestiva, enfermedad periodontal agravada y patrones de desgaste mixto con bruxismo del sueño. Estas manifestaciones, visibles en la consulta estomatológica, pueden ser señales indirectas de un trastorno respiratorio no diagnosticado.

Desde esta perspectiva, la estomatología ocupa un papel estratégico como disciplina capaz de detectar tempranamente alteraciones en la respiración, el sueño y la salud general mediante la observación de cambios morfológicos, funcionales y dentarios. La detección precoz de hipoplasias maxilares, respiración oral, xerostomía o erosión química permite intervenir antes de que se establezcan patrones disfuncionales más severos.

En conjunto, este análisis invita a considerar el maxilar superior no sólo como una estructura anatómica local, sino como un indicador clínico integra- >>>

»»» do que refleja la interacción entre crecimiento, respiración y salud sistémica. El enfoque estomatológico, por tanto, debe evolucionar hacia una visión más amplia, interdisciplinar y preventiva, donde la evaluación del maxilar superior y de la función respiratoria forme parte esencial de la práctica clínica orientada a mejorar la salud general del paciente. Hoy sabemos que la expansión maxilar ha demostrado aumentar el volumen de la vía aérea superior, por ello se ha propuesto como tratamiento del AOS^{54,55}. Además el bruxismo se ha confirmado que está muy relacionado con problemas en la vía aérea⁵⁶. Por otra parte, se han identificado cuatro fenotipos de apnea obstructiva del sueño (AOS). Sólo uno de ellos es anatómico. Por lo tanto, es posible que los tratamientos anatómicos para el AOS no resuelvan completamente la afección. En esta revisión se examinan los cuatro fenotipos del SAOH y se analiza cómo se podrían tratar mediante la reeducación respiratoria desde tres dimensiones de la respiración funcional: bioquímica, biomecánica y frecuencia de resonancia. La reeducación respiratoria y la terapia miofuncional pueden ser útiles para los pacientes de los cuatro fenotipos de AOS⁵⁷. Por ello tiene especial relevancia la presencia del logopeda en el equipo multidisciplinar que trata los trastornos respiratorios del sueño tanto en el niño como en el adulto.

Como conclusión queremos destacar la necesidad de establecer equipos multidisciplinarios que incluyan a estomatólogo, odontólogo, otorrinolaringólogo, pediatra, odontopediatra, ortodoncista, medicina del sueño, neumólogo, fisioterapeuta, endocrinólogo y logopeda para el diagnóstico y plan de tratamiento de los trastornos respiratorios del sueño tanto del niño como adulto. •

BIBLIOGRAFÍA

1. Enlow DH, Hans MG. *Essentials of Facial Growth*. Philadelphia: Saunders; 1996.
2. Proffit WR, Fields HW, Larson B. *Contemporary Orthodontics*. 6th ed. 2019.
3. Moss ML. The functional matrix hypothesis revisited. 1. The role of mechanotransduction. *Am J Orthod Dentofacial Orthop*. 1997;112(1):8.
4. Graber LW, Vanarsdall RL, Vig K. *Orthodontics: Current Principles and Techniques*. 5th ed. St Louis: Mosby; 2012.
5. Correa EJ, O'Connor-Reina C, Rodríguez-Alcalá L, Benjumea F, Casado-Morente JC, Baptista PM, Casale M, Moffa A, Plaza G. Does Frenotomy Modify Upper Airway Collapse in OSA Adult Patients? Case Report and Systematic Review. *J Clin Med*. 2022 Dec 27;12(1):201. doi: 10.3390/jcm12010201. PMID: 36615001; PMCID: PMC9821269.
6. O'Connor-Reina C, Gozal PD, García Iriarte MT, Rodríguez Alcalá L, Correa E, Hernández Ibarburu G, Pérez Del Rey PD, Baptista P, Plaza PG. Association between ankyloglossia and pediatric obstructive sleep apnea: A retrospective cohort study using a global health network. *Int J Pediatr Otorhinolaryngol*. 2025 Aug;195: 112447. doi: 10.1016/j.ijporl.2025.112447. Epub 2025 Jun 25. PMID: 40596799
7. O'Connor-Reina C, Rodríguez Alcalá L, Bosco G, Martínez-Ruiz de Apodaca P, Mackers P, García-Iriarte MT, Baptista P, Plaza G. Clinical Consequences of Ankyloglossia from Childhood to Adulthood: Support for and Development of a Three-Dimensional Animated Video. *Int. J. Orofac. Myol. Myofunct. Ther*. 2025, 51, 5. <https://doi.org/10.3390/ijom51010005>
8. Solow B, Kreiborg S. Soft tissue stretching: a possible control factor in craniofacial morphogenesis. *Scand J Dent Res*. 1977;85(6):505-7.
9. Rappaport I, Shalon C. Palatal vault morphology in mouth breathers vs nasal breathers. *Angle Orthod*. 1974; 44:297-9.
10. Harvold E, Chierici G, Vargervik K. Primate experiments on oral respiration. *Am J Orthod*. 1973;63: 479-94.
11. Gungor AY. Effects of airway problems on maxillary growth: a review. *Angle Orthod*. 2009;79(2):372-6.
12. Vig KW, Sarver DM. Nasal obstruction and facial growth: the strength of evidence for clinical assumptions. *Am J Orthod Dentofacial Orthop*. 1985;88(4):323-31.
13. McNamara JA. Influence of respiratory pattern on craniofacial growth. *Angle Orthod*. 1981;51: 269-300.
14. Lavie L. Oxidative stress in obstructive sleep apnea. *Sleep Med Rev*. 2015; 20:27-38.
15. Fiedorczuk, P, et al. Potential Diagnostic and Monitoring Biomarkers of Obstructive Sleep Apnea—Umbrella Review of Meta-Analyses. *J. Clin. Med*. 2023, 12-60.
16. Ye J, et al. Chronic intermittent hypoxia and systemic inflammation. *Respir Physiol Neurobiol*. 2013; 186:162-7.
17. Grégoire C, Raskin A. Sleep bruxism and respiratory disturbances. *Sleep Med Rev*. 2016; 30:3-11.
18. Navazesh M, Kumar SK. Xerostomia: diagnosis and management. *Oral Surg Oral Med Oral Pathol Oral Radiol Endod*. 2008; 106:15-28.
19. Dawes C. What is the critical pH and why does it matter? *Caries Res*. 2003; 37:318-24.

20. Venza N, et al. Saliva Analysis of pH and Antioxidant Capacity in Adult Obstructive Sleep Apnea Patients. *Int. J. Environ. Res. Public Health* 2022; 19, 13219.
21. Meliante P, et al. Molecular Pathology, Oxidative Stress, and Biomarkers in Obstructive Sleep Apnea. *Int. J. Mol. Sci.* 2023; 24, 5478.
22. Scully C. Drug effects on salivary glands. *J Dent Res.* 2008;87(10):894-903.
23. Bartlett D. Etiology of dental erosion. *J Dent.* 2005; 33:497-512.
24. Levring J, et al. Laryngopharyngeal reflux and dental erosion. *Clin Otolaryngol.* 2020; 45:325-32.
25. Pace F, Pallotta S, Tonini M. Gastroesophageal reflux and dental erosion. *Aliment Pharmacol Ther.* 2008; 27:1139-44.
26. Fujimori T. Acidic microenvironment of laryngopharynx. *J Gastroenterol.* 2015; 50:821-9.
27. Murad F. Nitric oxide: biology, physiology and pathophysiology. *Clin Biochem.* 1997; 30:521-5.
28. Ignarro LJ. Nitric oxide: a unique endogenous signaling molecule. *Cell.* 1996; 78:1-4.
29. Lundberg JO, Weitzberg E. Nasal nitric oxide in man. *Thorax.* 1997; 52:303-8.
30. Djupesland PG. Nasal nitric oxide: clinical measurement and application. *Acta Otolaryngol.* 2003;123(5):527-37.
31. Ren L, Wang Y, et al. Nasal nitric oxide correlates with nasal patency. *Clin Respir J.* 2019;13(5):278-84.
32. Givol N, Tsabari S, et al. Mouth breathing: hazards, diagnosis, and multidisciplinary management. *Pediatr Dent.* 2019; 41:226-34.
33. Eckert DJ, Malhotra A. Pathophysiology of adult OSA. *Proc Am Thorac Soc.* 2008; 5:144-53.
34. Huynh NT, Morton PD, Rompré PH, et al. Sleep disordered breathing and orofacial growth. *Sleep Med Rev.* 2016; 25:23-38.
35. Stockholm ZA, et al. Growth retardation and sleep disordered breathing in children. *Pediatrics.* 2019;143:e20182313.
36. Sanders AE, Essick GK, et al. Sleep and oral health. *Dent Clin North Am.* 2014; 58:661-76.
37. Jordan AS, McSharry DG, Malhotra A. Adult obstructive sleep apnea. *Lancet.* 2014; 383:736-47.
38. García-Río F, Alonso-Álvarez ML. SAHOS: fisiopatología actual. *Arch Bronconeumol.* 2020;56(1):1-10.
39. Abreu RR, Rocha RL, Lamounier JA, Guerra AF. Etiology, clinical manifestations and concurrent findings in mouth-breathing children. *J Pediatr.* 2008;84(6):529-35.
40. Linder-Aronson S, Leighton BC. A longitudinal study of the posterior nasopharyngeal wall between 3 and 16 years. *Eur J Orthod.* 1983; 5:47-58.
41. Wenzel A, Williams S. The nasal septum and orthodontics. *J Clin Orthod.* 1970; 4:23-30.
42. Moss-Salentijn L. The functional matrix hypothesis revisited. 2. The role of the periosteum. *Am J Orthod Dentofacial Orthop.* 1997;112(2):221-6.
43. Helling E. Changes in nasal airway resistance related to expansion of the dental arches. *Eur J Orthod.* 1987; 9:17-22.
44. Gray LP. Rapid maxillary expansion and the respiratory system. *J Prosthet Dent.* 1975; 33:318-23.
45. Pirelli P, Saponara M, Guillemainault C. Rapid maxillary expansion in children with obstructive sleep apnea syndrome. *Sleep.* 2004;27(4):761-6.
46. Zheng Z, Yamaguchi T, et al. Effects of rapid maxillary expansion on nasal airway ventilation: a systematic review. *Angle Orthod.* 2020; 90:270-80.
47. Guillemainault C, Huang YS. Impact of sleep breathing disorders on craniofacial growth. *Sleep Med.* 2017; 30:21-7.
48. Dempsey JA, Veasey SC, Morgan BJ, O'Donnell CP. Pathophysiology of sleep apnea. *Physiol Rev.* 2010; 90:47-112.
49. Weitzberg E, Lundberg JO. Humming greatly increases nasal nitric oxide. *Am J Respir Crit Care Med.* 2002; 166:144-5.
50. Almendros I, Farré R. Intermittent hypoxia modeling in rodents. *Respir Physiol Neurobiol.* 2013; 197:75-87.
51. Gozal D. Intermittent hypoxia and neurobehavioral dysfunction. *Sleep Sci Pract.* 2014; 1:8.
52. Moazzez R, Bartlett D. Intrinsic causes of tooth wear: acid reflux. *Dent Update.* 2017; 44:104-16.
53. Dewan NA, Nieto F. J, Somers VK. Intermittent hypoxemia and OSA: implications for comorbidities. *Chest Jan;* 147 (1): 266-274. Doi 10.1378/chest.14-0500. PMID: 25560865; PMPMC 4285080
54. Veres J, Bolstad M, et al. Changes in upper airway volume following RME. *Orthod Craniofac Res.* 2021; 24:122-31.
55. Camacho M, Certal V, et al. Rapid maxillary expansion for sleep apnea. *J Craniofac Surg.* 2017; 28:119-27.
56. Manfredini D, Winocur E, et al. Bruxism and airway. *J Oral Rehabil.* 2019; 46:777-87.
57. McKeown P, O'Connor-Reina C, Plaza G. Breathing Re-Education and Phenotypes of Sleep Apnea: A Review. *J Clin Med.* 2021 Jan 26;10(3):471. doi: 10.3390/jcm10030471. PMID: 33530621; PMCID: PMC7865730.

CONÉCTATE Y SÍGUENOS

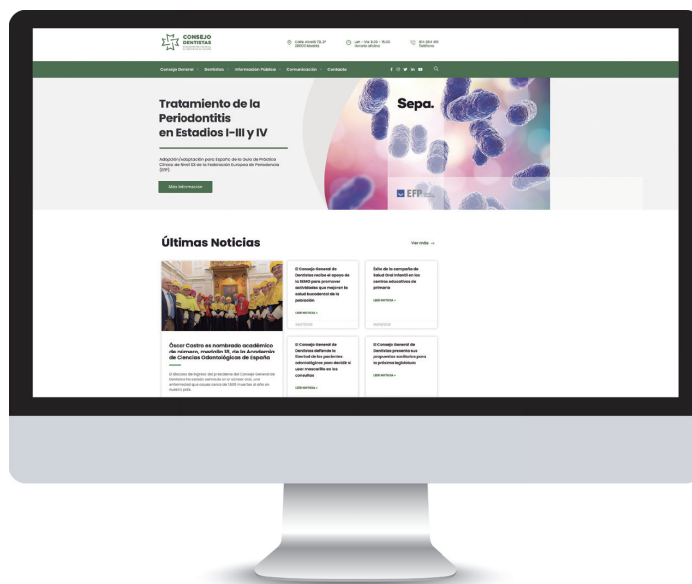
Consejo General ▾ Dentistas ▾ Información Pública ▾ Comunicación ▾ Contacto



CONSEJO DENTISTAS

Obtendrás información sobre todas las noticias, cursos de formación, campañas y publicaciones del Consejo General de Dentistas.

www.consejodentistas.es



INFÓRMATE de todas las novedades del Consejo en nuestros perfiles de redes sociales:

 @ConsejoGeneralDentistas

 @CNSJ_Dentistas

 @consejodentistas

 @ConsejoDentistas

 @Consejo General de Odontólogos y Estomatólogos de España

Indicaciones de la coronectomía en la exodoncia de terceros molares inferiores incluidos. A propósito de un caso

Dra. Martínez Pillado A, Fernández García A, Redondo Alamillos M, Sánchez Aniceto G.

RESUMEN

Una de las complicaciones más graves derivadas de la exodoncia de terceros molares incluidos es la lesión del nervio dentario inferior (NDI). Esta lesión puede traducirse en parestesias y más frecuentemente hipoestesia o anestesia en el área de inervación del nervio¹². Esta complicación ocurre en un 1,3-5% de los casos, y en un 0,5-1% se mantiene de forma permanente. Esta complicación se relaciona con los cordales inferiores más impactados y con una angulación del cordal respecto al eje del segundo molar (Clasificación de Winter) distoangular (4 %), seguida de la horizontal (2,8 %)³. Otro factor importante en la lesión del NDI es la relación de las raíces de los cordales con el canal mandibular. La coronectomía es una técnica quirúrgica utilizada para el tratamiento de cordales inferiores impactados que se encuentran en estrecha relación con el NDI. Es una técnica conservadora que implica la extracción de la corona del cordal dejando deliberadamente las raíces en el interior de la mandíbula⁴. Aunque no es una técnica ampliamente extendida dada su controvertida indicación, puede sin embargo evitar una frecuente complicación tanto clínica como médico-legal: la lesión del NDI.

PALABRAS CLAVE: Coronectomía; tercer molar; nervio dentario inferior. .

ABSTRACT

One of the most serious complications resulting from the extraction of impacted third molars is injury to the inferior alveolar nerve (IAN). This injury may present as paresthesia and, more frequently, hypoesthesia or anesthesia in the area innervated by the nerve¹². This complication occurs in 1.3–5% of cases, and in 0.5–1% it persists permanently. It is more commonly associated with deeply impacted lower third molars and with a distoangular angulation of the molar in relation to the axis of the second molar (Winter's classification) (4%), followed by horizontal angulation (2.8%)³. Another significant factor in IAN injury is the proximity of the third molar roots to the mandibular canal.

Coronectomy is a surgical technique used in the management of impacted lower third molars that are in close relation to the IAN. It is a conservative approach that involves removing the crown of the molar while deliberately leaving the roots within the mandible⁴. Although it is not a widely adopted technique due to its controversial indications, it can help prevent a common complication that is both clinically and legally significant: injury to the inferior alveolar nerve.

KEY WORDS: Coronectomy; Third molar; Inferior alveolar nerve.

INTRODUCCIÓN

Presentamos un caso de exodoncia quirúrgica de tercer molar inferior derecho incluido sintomático en el que se empleó la coronectomía. El objetivo de este artículo es esclarecer las indicaciones, contraindicaciones, así como las complicaciones de la coronectomía haciendo una revisión de la evidencia disponible.

DESCRIPCIÓN DEL CASO CLÍNICO

Presentamos el caso de una paciente mujer de 38 años que acude a consulta por dolor en relación con un 48 incluido. En la ortopantomografía (OPG) (Figura 1A) se podía observar cómo el cordal en cuestión se hallaba en íntima relación con el canal del NDI, detectándose signos radiológicos que indicaban alto riesgo de lesión del nervio durante las maniobras de

extracción: borramiento del canal dentario, oscurecimiento en torno a los ápices sobre el canal y superposición entre ambas estructuras. Varios autores coinciden que los signos radiográficos que se asocian con mayor riesgo de lesión del NDI durante el acto quirúrgico son: distancia de menos de 1 mm entre las raíces y la cortical superior del canal dentario, borramiento del canal dentario, oscurecimiento en torno a los ápices sobre el canal, superposición entre ambas estructuras, angulaciones de las raíces alrededor del canal y desviación del canal dentario en la zona de contacto con las raíces^{5,6}. El contacto entre ambas estructuras se verifica con un *Cone Beam Computed Tomography* (CBCT) que posee una gran especificidad para determinar el trayecto del NDI y la cual debe valorarse cuando existen dudas acerca de la valoración del riesgo de lesión de NDI durante la exodoncia o de la decisión terapéutica que se deba tomar⁷. Así, se >>>

Martínez Pillado A, Fernández García A, Redondo Alamillos M, Sánchez Aniceto G. :
Servicio Cirugía Oral y Maxilofacial Hospital 12 de Octubre, Madrid

CORREO ELECTRÓNICO: albamartinezpillado@gmail.com.

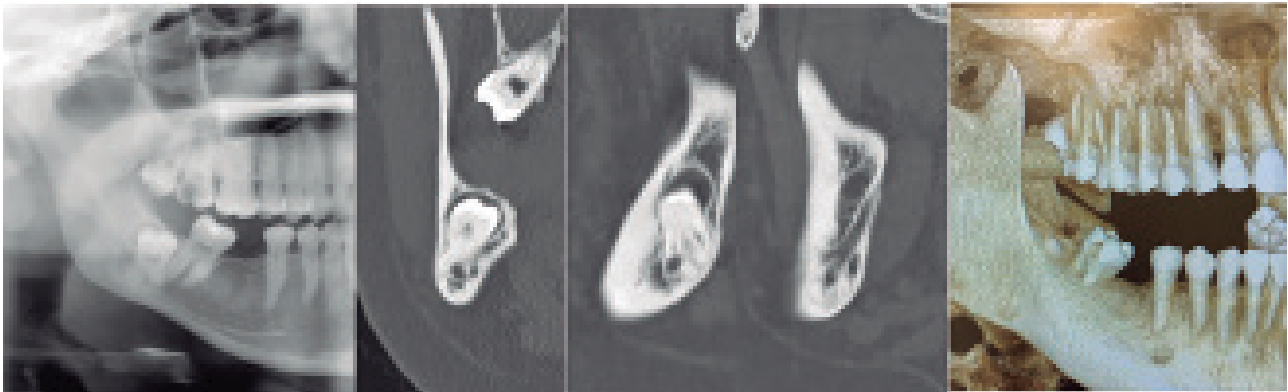


FIGURA 1. Estudio radiológico del caso presentado. A. Ortopantomografía B, C y D. Cortes coronal y sagitales que muestran la relación de las raíces con el NDI. E. CBCT.

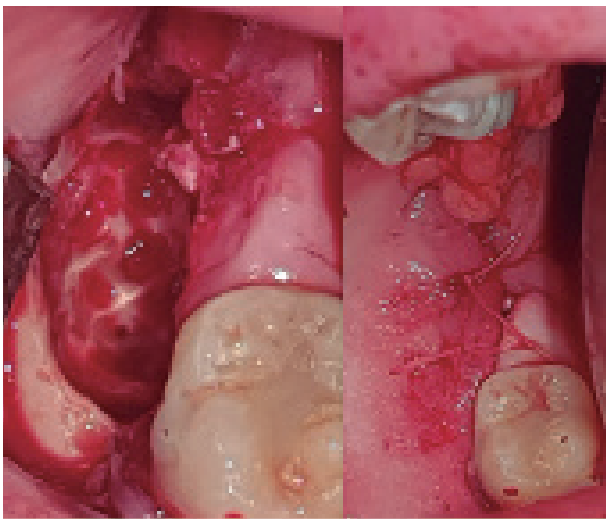


FIGURA 2A: Abordaje quirúrgico tras coronectomía de 48 con raíces remanentes. **2B:** Lecho quirúrgico.

»»» solicitó un CBCT verificándose el contacto entre el cordal y el NDI (Figura 1. B, C, D y E) y que, por tanto, el riesgo de dañarlo durante la extracción era alto.

Dada la proximidad del NDI con las raíces del 48 se decidió emplear la coronectomía como primera elección siguiendo la técnica quirúrgica descrita por Pogrel et a en 2005⁸. Se realizó una incisión en bayoneta, levantando un colgajo de espesor total similar al utilizado para la exodoncia quirúrgica de cordales inferiores incluidos. Para la coronectomía se realizó una sección de la corona con una angulación de 45° desde la tabla vestibular hasta tabla lingual para conseguir un margen de 3mm a nivel de la cresta ósea lingual, extremando la precaución para no dañar el nervio lingual y haciendo una sección completa de la corona para no ejercer presión sobre las raíces al extraer la corona. Se continuó fresando más tejido dentario, de forma que la sección quedó, al menos, 3 mm por debajo de ambas crestas óseas, con lo que se pretende favorecer que el hueso se regenere sobre las raíces y queden incluidas dentro de la mandíbula. Se eliminaron los restos de folículo, sin movilizar las raíces, y se cerró la incisión con puntos sueltos de sutura reabsorbible 3/0⁹ (Figura 2. A, B, C).

Se realizó controles radiológicos al mes, a los tres meses y anualmente durante dos años, desde »»»

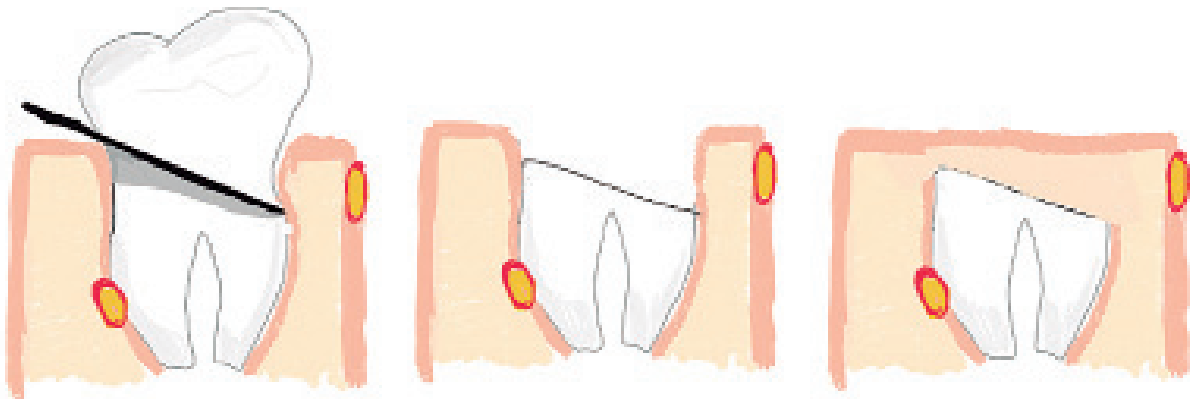


FIGURA 2C. Boceto técnica quirúrgica.

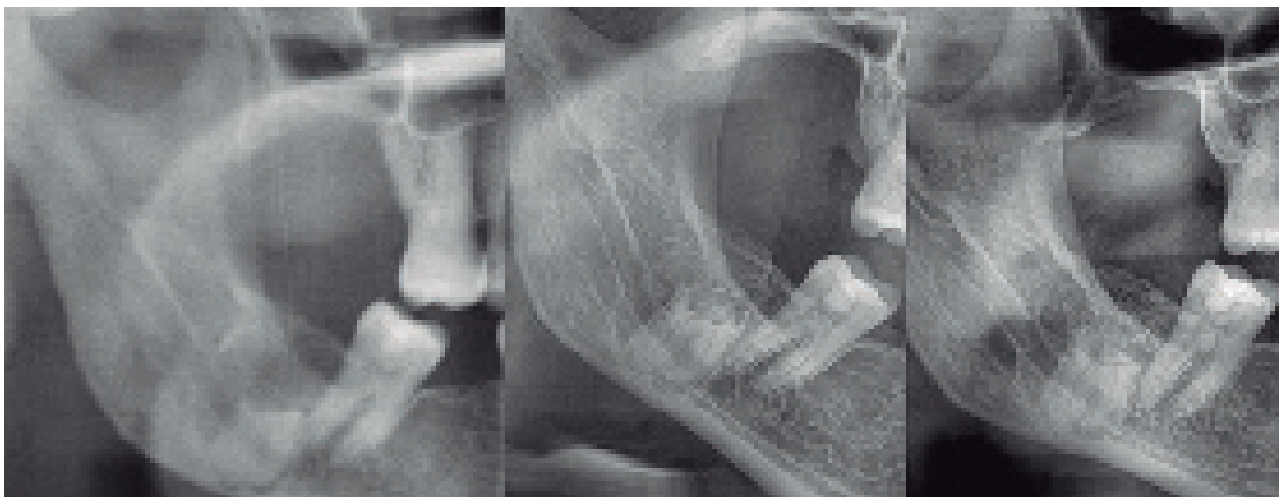


FIGURA 3: Control radiológico a lo largo de los años A. 2021, B. 2022, C.2023.

»»» el 2021 (año de la cirugía) hasta 2023 (Figura 3. A, B, C). No se observó migración de las raíces en el seguimiento.

DISCUSIÓN

La técnica quirúrgica de la coronectomía fue descrita por primera vez por Ecuyer y Debien en 1984, y surge como una alternativa a la exodoncia quirúrgi-

ca convencional en los casos donde las raíces de los terceros molares inferiores están en íntimo contacto con el NDI⁴. Desde la descripción de esta técnica, se han realizado numerosos estudios para esclarecer la controversia respecto a sus indicaciones, efectividad e inconvenientes. Existen varios estudios y revisiones sistemáticas (Tabla 1) en las que se ha concluido que la coronectomía en comparación a la extracción total de los terceros molares inferiores disminuye el ries- »»»

TABLA 1. Estudios, ensayos clínicos y revisiones bibliográficas.

AUTOR/AÑO	INTERVENCIÓN	Muestra	Tipo de estudio	Seguimiento	Complicaciones
O’Riordan y cols. 2004 Evidencia III	Coronectomía	52	Cohortes retrospectivo	120 meses	Reintervención: 3 (5,5%) Lesión NDI: 4 (7,3%) (3 temporal, 1 prolongada)
Progrrel y cols. 2005 Evidencia III	Coronectomía	50	Serie de casos	5-10 meses	Reintervención: 3 (6%) Migración radicular: 15 (30%)
Renton y cols. 2005 Evidencia IB	Extracción vs Coronectomía	196	Ensayo clínico aleatorizado	24 meses	Grupo Coronectomía (94): Alveolitis: 7 (12,1%) Infección: 3 (5,2%) Dolor: 8 (13,8%) Fracaso: 36 (66,67%) Grupo Extracción (102): Lesión NDI: 19 (18,6%) Alveolitis: 10 (9,6%) Infección: 1 (1%) Dolor: 22 (21,6%)

AUTOR/AÑO	INTERVENCIÓN	Muestra	Tipo de estudio	Seguimiento	Complicaciones
Leung y cols. 2009 Evidencia IIA	Extracción vs Coronectomía	349	Ensayo clínico aleatorizado	24 meses	A. Grupo Coronectomía (155): Movilidad y extracción raíces: 16 (9,4%) Lesión NDI: 1 (0,65%) Infección: 9 (5,8%) Dolor: 65 (41,9%)
Cilasum y cols. 2011 Evidencia IIA	Extracción vs Coronectomía	175	Ensayo clínico no aleatorizado		Grupo Coronectomía (88): Fracaso: 2% Lesión NDI: 0 Grupo Extracción (87): Lesión NDI: 2,25%
Goto y cols. 2012 Evidencia IIA	Coronectomía	116		12 meses	Reintervención: 8 (6,89%) Migración radicular: 1 (0,8%)
Monaco y cols. 2015 Evidencia IIA	Coronectomía	116	Cohortes prospectivo	36 meses	Alveolitis: 5 (4%) Inflamación: 10 (9%) Dolor: 10 (9%) Pulpitis: 1 (0,86%) Migración radicular: 4 (3,44%) Reintervención: 7 (6%)
Leung y cols. 2016 Evidencia IIA	Coronectomía	612	Cohortes prospectivo	60 meses	Lesión NDI: 1 (0,16%) Infección: 18 (2,9%) Dolor: 191 (31,2%) Alveolitis: 1 (0,16%) Migración radicular: 14 (2,3%) Reintervención: 20 (3,3%)
Kouwenberg y cols. 2016 Evidencia IIA	Coronectomía	191	Cohortes prospectivo	6 meses	Dolor: 12 (6,27%) Reintervención: 9 (4,71%)
Vignudelli y cols. 2017 Evidencia IIA	Coronectomía	34	Cohortes prospectivo	9 meses	Reintervención: 4 (11,8%) Infección: 1 (2,94%) Migración radicular: 31 (91,17%)
Leung y cols. 2018 Evidencia IIA	Coronectomía	356	Cohortes prospectivo	36-60 meses	Migración radicular: 31 (91,17%)

AUTOR/AÑO	INTERVENCIÓN	Muestra	Tipo de estudio	Seguimiento	Complicaciones
Moreno Vicente Schiavone- Mussanoen 2015 Evidencia III	Coronectomía		Revisión bibliográfica		Migración radicular: 317 (91,1%)
Dallaserra y Cuellar (4), 2020 Evidencia III	Coronectomía		Revisión bibliográfica		
Alexandre de Oliveira PeiDDS En 2023 Evidencia III	Coronectomía		Revisión bibliográfica		
Sylwia de Oliveira PeiDDS En 2024 Evidencia III	Coronectomía	167	Cohortes retrospectivo		Fallo intraoperatorio: 8 (3,6%) Infección: (9%, n=15) Daño NDI permanente: 3 (0,5%) Migración de raíces

go de parestesia con un nivel de certeza moderado. En estos estudios se ha observado que no existe diferencia clínicamente relevante en la tasa de infección o alveolitis entre la coronectomía y la extracción total, aunque el nivel de certeza de la evidencia es muy bajo. Para obtener resultados satisfactorios con esta técnica, es fundamental realizar una correcta selección del caso, contar con un cirujano con amplia experiencia

en cirugía oral y definir con cautela las indicaciones para realizar una coronectomía (Tabla 2). Los resultados en la literatura muestran que la coronectomía es una técnica con una baja incidencia de complicaciones. En nuestro caso clínico, la coronectomía estaría correctamente indicada pues se trataba de una paciente mayor de 30 años con un cordal sin caries, incluido distoangulado cuyas raíces se

TABLA 2. Indicaciones coronectomía.

INDICACIONES	CONTRAINDICACIONES
Terceros molares inferiores con dificultad quirúrgica (incluidos: B y C de Pell y Gregory).	Infección activa en tercer o segundo molar inferior, especialmente si esta afecta a las raíces.
Terceros molares inferiores cuyas raíces se encuentran en estrecha proximidad con NDI.	Indicación ortodóncica de exodoncia de terceros molares inferiores

INDICACIONES	CONTRAINDICACIONES
Terceros molares inferiores con riesgo de fractura mandibular: muy profundos, con perforación o afectación de corticales.	Enfermedad periodontal severa
Alternativa de tratamiento en pacientes oncológicos sometidos a radioterapia de cabeza y cuello o quimioterapia para evitar las complicaciones que pueden darse en una extracción quirúrgica convencional.	Dientes impactados horizontalmente a lo largo del canal dentario inferior porque la sección de la corona podría dañarlo.
Pacientes mayores de 25 años, dado que la recuperación neurológica es menor y la dificultad quirúrgica con riesgo de fractura es mayor en pacientes a partir de 25-30 años.	Falta de experiencia en cirugía oral del cirujano maxilofacial
	Dientes que se han movilizado durante las maniobras de extracción, ya que sus raíces podrían actuar como cuerpo extraño y favorecer la infección o migración de las mismas.

»»» encontraban en estrecho contacto con el NDI. En conclusión, la lesión del NDI durante la exodoncia del tercer molar es un problema no sólo clínico, sino también médico-legal por lo que sería conveniente aumentar la evidencia científica con respecto a cualquier técnica que reduzca el riesgo de esta complicación. Agradecer al Dr. Olavarria Montes la cesión de imágenes para este caso. •

BIBLIOGRAFÍA

- Romero Añazco GF. Complicaciones en la exodoncia de un tercer molar inferior retenido [Tesis de licenciatura]. Guayaquil: Universidad de Guayaquil. Facultad Piloto de Odontología; 2011.
- Donado Rodríguez M. Cirugía bucal: Patología y técnica. 5ª ed. Madrid: Elsevier; 2019.
- Recio Lora C, Torres Lagares D, Maeztu Martínez MD, Romero Ruiz MM, Gutiérrez Pérez JL. Empleo racional de la coronectomía en la extracción de terceros molares incluidos. *Rev Esp Cir Oral Maxilofac*. 2009;31(4):250-6.
- Dallaserra M, Cuéllar J, Villanueva J. Coronectomía

para cirugía de terceros molares inferiores. *Medwave*. 2020;20(06):e7944.

- Sedaghatfar M, August MA, Dodson TB. Panoramic radiographic findings as predictors of inferior alveolar nerve exposure following third molar extraction. *J Oral Maxillofac Surg*. 2005;63(1):3-7.
- Blaeser BF, August MA, Donoff RB, Kaban LB, Dodson TB. Panoramic radiographic risk factors for inferior alveolar nerve injury after third molar extraction. *J Oral Maxillofac Surg*. 2003;61(4):417-21.
- Pawelzik J, Cohnen M, Willers R, Becker J. A comparison of conventional panoramic radiographs with volumetric computed tomography images in the preoperative assessment of impacted mandibular third molars. *J Oral Maxillofac Surg*. 2002;60(9):979-84.
- Pogrel MA, Lee JS, Muff DF. Coronectomy: a technique to protect the inferior alveolar nerve. *J Oral Maxillofac Surg*. 2004;62(12):1447-52.
- O’Riordan BC. Coronectomy (intentional partial odontectomy of lower third molars). *Oral Surg Oral Med Oral Pathol Oral Radiol Endod*. 2004;98(3):274-80

2 0 2 6

MAYO



SEGER

Sociedad Española de Gerodontología.
8 y 9 de mayo.
Santiago de Compostela.
seger.es



SEOP

Sociedad Española de Odontopediatría.
Del 14 al 16 de mayo.
Zaragoza.
odontologiapediatrica.com

Sepa.

SEPA

Sociedad Española de Periodoncia y Osteointegración.
Del 20 al 23 de mayo.
Granada.
sepa.es



SEDO

Sociedad Española de Ortodoncia y Ortopedia Dentofacial.
Del 28 al 30 de mayo.
Palma de Mallorca.
sedo.es



SECOM CYC

Sociedad Española de Cirugía Oral y Maxilofacial y de Cabeza y Cuello.
Del 28 al 30 de mayo.
Oviedo.
secomcyc.org

JUNIO



SEDCYDO

Sociedad Española de Disfunción Craneomandibular y Dolor Orofacial.
Del 11 al 13 de junio.
Granada.
www.sedcydo.com

SEPTIEMBRE



Sociedad Española de Implantes

SEI

Sociedad Española de Implantes.
Del 24 al 26 de septiembre.
Madrid.
sociedadsei.com

La Revista del Ilustre Consejo General de Colegios de Odontólogos y Estomatólogos (RCOE) publica artículos científicos sobre Odonto-Estomatología que sean de interés práctico general.

Existe un Comité Editorial que se regirá de forma estricta por las directrices expuestas en sus normas de publicación para la selección de los artículos. Estas recogen aspectos tales como el modo de presentación y estructura de los trabajos, el uso de citas bibliográficas, así como el de abreviaturas y unidades de medidas. También se clarifica cuáles son los procedimientos de revisión y publicación que sigue el Comité Editorial y cuáles son las autorizaciones expresas de los autores hacia RCOE.

Todos los artículos remitidos a esta revista deberán ser originales, no publicados ni enviados a otra publicación, siendo el autor el único responsable de las afirmaciones sostenidas en él.

Aquellos artículos que no se sujeten a dichas normas de publicación serán devueltos para corrección, de forma previa a la valoración de su publicación.

Reproducimos íntegras las normas de publicación, aunque también pueden consultarse a través de nuestra página web.

Todos aquellos autores que quieran mandar su artículo científico podrán hacerlo por correo electrónico a:

prensa@consejodentistas.es o por correo postal a la dirección:

Calle Alcalá, 79 2ª planta 28009 Madrid

La **Revista del Ilustre Consejo General de Colegios de Odontólogos y Estomatólogos (RCOE)** publicará artículos de tipo científico o clínico sobre Odonto- Estomatología que sean de interés práctico.

El Comité Editorial seguirá de forma estricta las directrices expuestas a continuación, siguiendo la normativa de Vancouver. Los artículos que no se sujeten a ellas serán devueltos para corrección, de forma previa a la valoración de su publicación.

Los artículos remitidos a esta revista deberán ser originales, no publicados ni enviados a otra publicación, siendo los autores los únicos responsables de las afirmaciones sostenidas en él.

TIPOS DE ARTÍCULOS

1. Artículos originales, que aporten nuevos datos clínicos o de investigación básica relacionada con la Odonto-Estomatología.

2. Revisiones y puesta al día que supongan la actualización, desde un punto de vista crítico científico y objetivo, de un tema concreto. Habitualmente serán encargadas por el director de sección a personas especializadas en el campo de interés. No existe limitación en el número de citas bibliográficas, si bien se recomienda al autor o autores, que sean las mínimas posibles, así como que sean pertinentes y actualizadas. Además, dado el interés práctico de esta publicación, el texto debe estar apoyado en un adecuado material iconográfico. Se recomienda a los autores interesados en colaborar en este apartado, contactar con los directores asociados del perfil correspondiente para consultar la adecuación y originalidad del tema propuesto.

3. Resúmenes comentados de literatura actual. Serán encargados por el director asociado correspondiente a personas cualificadas e interesadas en realizar una colaboración continuada.

4. Casos clínicos, relacionados con problemas poco frecuentes o que aporten nuevos conceptos terapéuticos, serán publicados en esta sección. Deben contener documentación clínica e iconográfica completa pre, per y postoperatoria, y del seguimiento ulterior, así como explicar de forma clara el tratamiento realizado. El texto debe ser conciso y las citas bibliográficas limitarse a las estrictamente necesarias. Resultarán especialmente interesantes secuencias fotográficas de tratamientos multidisciplinarios de casos complejos o técnicas quirúrgicas.

5. Toma de decisiones. En esta sección se incluirán artículos que, con un formato resumido y mucha iconografía, orienten al lector en la toma de decisión ante un problema concreto. Se utilizará un árbol lógico.

6. Cartas al director que ofrezcan comentarios o críticas cons-

tructivas sobre artículos previamente publicados u otros temas de interés para el lector. Deben tener una extensión máxima de dos folios tamaño DIN-A4 escritos a doble espacio, centradas en un tema específico y estar firmadas. En caso de que se viertan comentarios sobre un artículo publicado en esta revista, el autor del mismo dispondrá de la oportunidad de respuesta. La pertinencia de su publicación será valorada por el Comité Editorial.

7. Otros, se podrán publicar, con un formato independiente, documentos elaborados por Comités de Expertos o Corporaciones de reconocido prestigio que hayan sido aceptados por el Comité Editorial.

AUTORES

Únicamente serán considerados como autores aquellos individuos que hayan contribuido significativamente en el desarrollo del artículo y que, en calidad de tales, puedan tomar pública responsabilidad de su contenido. Su número, no será, salvo en casos excepcionales, superior a 4. A las personas que hayan contribuido en menor medida les será agradecida su colaboración en el apartado de agradecimientos. Todos los autores deben firmar la carta de remisión que acompañe el artículo, como evidencia de la aprobación de su contenido y aceptación íntegra de las normas de publicación.

PRESENTACIÓN Y ESTRUCTURA DE LOS TRABAJOS

El documento debe ser enviado, en papel DIN-A4 blanco, impresos por una sola cara a doble espacio, con márgenes mínimos de 25 mm y con sus hojas numeradas. Se adjuntará un CD o memoria USB con el artículo, en formato Word y las imágenes en (JPG) en un archivo independiente al documento, *nunca insertadas en el texto*. Asimismo, se enviará una copia, del texto y las imágenes por separado, por correo electrónico a la siguiente dirección (dircom@consejodentistas.es).

El autor debe conservar una copia del original para evitar irreparables pérdidas o daños del material.

Los artículos originales deberán seguir la siguiente estructura:

Primera página

Debe contener:

1. El título del artículo y un subtítulo no superior a 40 letras y espacios, en castellano e inglés.
2. El nombre y dos apellidos del autor o autores, con el (los) grado(s) académico(s) más alto(s) y la afiliación a una institución si así correspondiera.
3. El nombre del departamento(s) e institución(es) responsables.

4. La negación de responsabilidad, si procede.
5. El nombre del autor responsable de la correspondencia sobre el documento.
6. La(s) fuente(s) de apoyo en forma de subvenciones, equipo o fármacos y el conflicto de intereses, si hubiera lugar.

Resumen

Una página independiente debe contener, el título del artículo y el nombre de la revista, un resumen estructurado del contenido del mismo, no superior a 200 palabras, y el listado de palabras clave en castellano. En la siguiente página deben incluirse el resumen y las palabras clave en inglés. Las palabras clave serán entre 3 y 10 términos o frases cortas de la lista del «Medical Subject Headings (MeSH)» del «Index Medicus».

Debido a que los resúmenes son la única parte de los artículos indexados en las bases de datos electrónicas, los autores deben de ser muy cuidadosos para que este refleje convenientemente el contenido del artículo.

Los trabajos de investigación originales contendrán resúmenes estructurados, los cuales permiten al lector comprender rápidamente, y de forma ordenada el contenido fundamental, metodológico e informativo del artículo. Su extensión no debe ser superior a 200 palabras y estará estructurado en los siguientes apartados: introducción (fundamento y objetivo), material y metodología, resultados y conclusiones. A continuación se transcribe de forma literal un resumen estructurado (RCOE 1999;4(1):13-22):

«Fundamento: la utilización de sistemas adhesivos fotopolimerizables en restauraciones de amalgama adherida supone la imbricación micromecánica entre la amalgama y capa inhibida por el oxígeno del adhesivo.

Material y método: se comparan, mediante un estudio mecánico de tracción y microscopía óptica y electrónica de barrido, las interfaces creadas entre la amalgama y distintos adhesivos fotopolimerizables, en relación a otro sistema autopolimerizable.

Resultados: los sistemas fotopolimerizables registran una resistencia a la tracción significativamente inferior ($P < 0,05$), así como ausencia de imbricación con la capa inhibida.

Conclusión: el comportamiento mecánico y el aspecto microscópico de los adhesivos fotopolimerizables parece inadecuado en las restauraciones de amalgama adherida».

Introducción

Debe incluir los fundamentos y el propósito del estudio, utilizando las citas bibliográficas estrictamente necesarias. No se debe realizar una revisión bibliográfica exhaustiva, ni incluir datos o conclusiones del trabajo que se publica.

Material y metodología

Será presentado con la precisión que sea conveniente para que el lector comprenda y confirme el desarrollo de la investigación. Métodos previamente publicados como índices o técnicas deben describirse solo brevemente y aportar las correspondientes citas, excepto que se hayan realizado modificaciones en los mismos. Los métodos estadísticos empleados deben ser adecuadamente descritos, y los datos presentados de la forma menos elaborada posible, de manera que el lector con conocimientos pueda verificar los resultados y realizar un análisis crítico. En la medida de lo posible las variables elegidas deberán ser cuantitativas, las pruebas de significación deberán presentar el grado de significación y si está indicado la intensidad de la relación observada y las estimaciones de porcentajes irán acompañadas de su correspondiente intervalo de confianza. Se especificarán los criterios de selección de individuos, técnica de muestreo y tamaño muestral, empleo

de aleatorización y técnicas de enmascaramiento. En los ensayos clínicos y estudios longitudinales, los individuos que abandonan los estudios deberán ser registrados y comunicados, indicando las causas de las pérdidas. Se especificarán los programas informáticos empleados y se definirán los términos estadísticos, abreviaturas y símbolos utilizados.

En los artículos sobre ensayos clínicos con seres humanos y estudios experimentales con animales, deberá confirmarse que el protocolo ha sido aprobado por el Comité de Ensayos Clínicos y Experimentación Animal del centro en que se llevó a cabo el estudio, así como que el estudio ha seguido los principios de la Declaración de Helsinki de 1975, revisada en 1983.

Los artículos de revisión deben incluir la descripción de los métodos utilizados para localizar, seleccionar y resumir los datos.

Resultados

Aparecerán en una secuencia lógica en el texto, tablas o figuras, no debiendo repetirse en ellas los mismos datos. Se procurará resaltar las observaciones importantes.

Discusión

Resumirá los hallazgos relacionando las propias observaciones con otros estudios de interés y señalando las aportaciones y limitaciones de unos y otros. De ella se extraerán las oportunas conclusiones, evitando escrupulosamente afirmaciones gratuitas y conclusiones no apoyadas completamente por los datos del trabajo.

Agradecimientos

Únicamente se agradecerá, con un estilo sencillo, su colaboración a personas que hayan hecho contribuciones sustanciales al estudio, debiendo disponer el autor de su consentimiento por escrito.

Bibliografía

Las citas bibliográficas deben ser las mínimas necesarias. Como norma, no deben superar el número de 30, excepto en los trabajos de revisión, en los cuales el número será libre, recomendando no obstante, a los autores, que limiten el mismo por criterios de pertinencia y actualidad. Las citas serán numeradas correlativamente en el texto, tablas y leyendas de las figuras, según el orden de aparición, siendo identificadas por números arábigos en superíndice. Se recomienda seguir el estilo de los ejemplos siguientes, que está basado en el Método Vancouver, «Samples of Formatted References for Authors of Journal Articles», que se puede consultar en la siguiente web: https://www.nlm.nih.gov/bsd/uniform_requirements.html

Se emplearán los nombres abreviados de las revistas de acuerdo al «Abridged Index Medicus Journal Titles», basado en el «Index Medicus». Puede consultarlo aquí (<https://www.nlm.nih.gov/bsd/aim.html>)

Es recomendable evitar el uso de resúmenes como referencias, y no se aceptará el uso de «observaciones no publicadas» y «comunicaciones personales». Se mencionarán todos los autores si son menos de seis, o los tres primeros y et al, cuando son siete o más.

Ejemplos:

1. Artículo en una revista:

Zabalegui J, Gil JA, Zabalegui B. Magnetic resonance imaging as an adjunctive diagnostic aid in patient selection for endosseous implants: preliminary study. Int J Oral Maxillofac Implants. 1990;3:283-287.

—Cuando el autor es una sociedad o corporación:

FDI/OMS. Patrones cambiantes de salud bucodental e implicacio-

nes para los recursos humanos dentales: Parte primera. Informe de un grupo de trabajo formado por la Federación Dental Internacional y la Organización Mundial de la Salud. Arch Odontostomatol. 1986; 2:23-40.

2. Libros o monografías:

- Autor personal:

Doménech JM, Riba MD. Una síntesis de los métodos estadísticos bivariantes. Barcelona: Herder; 1987.

- Capítulo de un libro:

Barnes A. Prevalence of periodontal disease. En: Frandsen A, editor. Public Health Aspects of Periodontal Disease. Chicago: Quintessence Books; 1984:21-32.

3. Publicación de una entidad o corporación:

Instituto Nacional de Estadística. Censo de la población de 1981 Resultados por Comunidades Autónomas. Madrid: INE; Artes Gráficas, 1986.

4. Tesis doctoral o tesina de licenciatura:

López Bermejo MA. Estudio y evaluación de la salud bucodentaria de la comunidad de la Universidad Complutense. Tesis Doctoral. Universidad Complutense de Madrid, Facultad de Medicina. Madrid, 1988.

5. Para citas de fuente electrónica, se identificará la dirección URL y la fecha de acceso a la misma.

Instituto Nacional de Estadística. Proyecciones de población calculados a partir del censo de 2001. Consultado en URL <http://www.ine.es/> el día 27-2-2006.

Para referencias que no puedan ser encajadas dentro de los ejemplos propuestos es recomendable consultar: Comité Internacional de Editores de Revistas Médicas. Requisitos de uniformidad para documentos presentados a revistas biomédicas. Med Clin (Bar) 1991;97:181-186. También publicado en Periodoncia 1994;4:215-24. Actualizado en http://www.nlm.nih.gov/bsd/uniform_requirements.html

Tablas

Deben presentarse en hojas independientes numeradas según su orden de aparición en el texto con números arábigos. Se emplearán para clarificar puntos importantes, no aceptándose la repetición de datos bajo la forma de tablas y figuras. Los títulos o pies que las acompañen deberán explicar el contenido de las mismas.

Figuras

Serán consideradas figuras todo tipo de fotografías, gráficas o dibujos, deberán clarificar de forma importante el texto y su número estará reducido al mínimo necesario.

Se les asignará un número arábigo, según el orden de aparición en el texto, siendo identificadas por el término «Figura», seguido del correspondiente guarismo.

Los pies o leyendas de cada una deben ir indicados y numerados. Las imágenes deben enviarse, preferentemente en formato JPG, con una resolución de 200 a 300 píxeles por pulgada, o comprimidas, nunca pegadas en el documento de texto.

Los dibujos deben tener calidad profesional y estar realizados en tinta china o impresora láser con buen contraste.

Abreviaturas y unidades de medida

Solo deberán ser empleadas abreviaturas estándar universalmente aceptadas; consultar «Units, Symbols and Abbreviations. The Royal Society of Medicine, London».

Cuando se pretenda acortar un término frecuentemente empleado en el texto, la abreviatura correspondiente, entre paréntesis, debe acompañarle la primera vez que aparezca.

Los dientes se numerarán de acuerdo al sistema de la FDI «Two

digit system». Int Dent J 1971;21:104-106; y los implantes siguiendo la misma metodología, es decir citando el número correspondiente al diente de la posición que ocupan, y añadiendo una «i» minúscula (ejemplo: un implante en la posición del 13 será el 13i). No serán usados números romanos en el texto. Los nombres comerciales no serán utilizados salvo necesidad, en cuyo caso la primera vez que se empleen irán acompañados del símbolo de «registro» (®). Se utilizará el sistema métrico decimal para todas aquellas mediciones de longitud, altura, peso y volumen.

La temperatura se medirá en grados centígrados, y la presión sanguínea en milímetros de mercurio.

Para los valores hematológicos y bioquímicos se utilizará el sistema métrico de acuerdo al «International System of Units».

PROCEDIMIENTOS DE REVISIÓN Y PUBLICACIÓN

En la RCOE los artículos serán remitidos de forma anónima para su valoración a un mínimo de dos miembros consultores del Comité Editorial. Los autores recibirán los comentarios, asimismo anónimos, de los consultores cuando el director asociado de la disciplina correspondiente considere que pueden ser de ayuda, debiendo realizar en caso necesario las correcciones oportunas. La revisión se hará en el menor tiempo posible, desde el acuse de recibo por la editorial.

Todos los artículos aceptados para publicación serán propiedad del Consejo General de Dentistas.

El primer firmante del artículo, si lo solicita, podrá recibir las pruebas para su corrección, la cual debe hacer en el menor tiempo posible. Únicamente se pueden realizar mínimas correcciones sobre el contenido del documento original sin incurrir en un coste extra.

El autor, primer firmante o persona designada podrá solicitar más ejemplares del número de la revista donde haya sido publicado su artículo.

El Consejo General de Dentistas se reserva el derecho de no publicar aquellos artículos contrarios a la ética y deontología que estime oportuno, pudiendo asimismo editar, modificar y/o borrar todo o parte del contenido de los envíos recibidos.

AUTORIZACIONES EXPRESAS DE LOS AUTORES A RCOE

Los autores que envíen sus artículos a RCOE para su publicación, autorizan expresamente a que la revista lleve a cabo las siguientes actuaciones:

1. Reproducir el artículo en la página web de la que el Consejo es titular, así como publicarla en soportes informáticos de cualquier clase (CD-Rom, DVD, entre otros).
2. Publicar el artículo en otros idiomas, tanto en la propia RCOE como en la página web del Consejo, para lo cual será necesaria la previa conformidad del autor con la traducción realizada.
3. Ceder el artículo a otras revistas de carácter científico para su publicación, en cuyo caso el artículo podrá sufrir las modificaciones formales necesarias para su adaptación a los requisitos de publicación de tales revistas.

El material publicable previamente indicado, así como anuncios de importantes reuniones científicas y otras informaciones de interés científico, deberá ser enviado a:

RCOE

Revista del Ilustre Consejo General de Colegios de Odontólogos y Estomatólogos de España

Alcalá 79, 28009 Madrid

[prensa@consejodentistas.es](mailto: prensa@consejodentistas.es) (único correo electrónico hábil para el envío de la documentación).